DIE

ANATOMIE DES FROSCHES.

EIN HANDBUCH

FÜR

PHYSIOLOGEN, ÄRZTE UND STUDIRENDE

VON

DR. ALEXANDER ECKER,
Professor der Anatomie und vergleichenden Anatomie an der Universität zu Freiburg.

DRITTE (SCHLUSS-) ABTHEILUNG:

LEHRE VON DEN EINGEWEIDEN, DEM INTEGUMENT UND DEN SINNESORGANEN.

BEARBEITET

VON

PROF. R. WIEDERSHEIM.

MIT ZAHLREICHEN IN DEN TEXT EINGEDRUCKTEN HOLZSTICHEN.

BRAUNSCHWEIG,
DRUCK UND VERLAG VON FRIEDRICH VIEWEG UND SOHN.
1882.

ANKÜNDIGUNG.

Die Anatomie des Frosches hat den Zweck, Allen denen, welche dieses unentbehrliche physiologische Hausthier zu wissenschaftlichen Zwecken benützen, den Physiologen, Aerzten und Studirenden als ein Leitfaden bei ihren physiologischen und histologischen Arbeiten zu dienen, vermittelst dessen sie in dem zu bearbeitenden Material sich orientiren und ein zeitraubendes und oft nicht einmal dem Zweck genügendes Nachschlagen in der Literatur ersparen können. Die Verfasser wollten eine möglichst vollständige descriptiv-anatomische Monographie geben, in welche etwaige neue wissenschaftliche Erwerbungen leicht eingetragen werden können. Zahlreiche Illustrationen sind geeignet, die vorstehend genannten Zwecke auf das Vollständigste zu unterstützen.

Die erste im Jahre 1864 erschienene Abtheilung enthielt die Knochen- und Muskellehre, die zweite enthält die Nerven- und Gefässlehre, die dritte endlich behandelt die Lehre von den Eingeweiden, dem Integument und den Sinnesorganen.

Was die Betheiligung Prof. Ecker's und Wiedersheim's an dem ganzen Werke anbelangt, so ist zu erwähnen, dass die erste Abtheilung (Knochen und Muskeln) sowie ein grosser Theil der zweiten (Spinale Nerven und die Organe des Kreislaufes) aus der Feder des erstgenannten Autors stammen, während das centrale, das sympathische Nervensystem, die Gehirnnerven sowie die gesammte vorliegende dritte Abtheilung von Prof. Wiedersheim ganz selbständig bearbeitet sind. Letztere bildet den Schluss der „Anatomie des Frosches".

Braunschweig, im November 1882.

Friedrich Vieweg und Sohn.

DIE

ANATOMIE DES FROSCHES.

DRITTE (SCHLUSS-) ABTHEILUNG:

LEHRE VON DEN EINGEWEIDEN, DEM INTEGUMENT UND DEN SINNESORGANEN.

Holzstiche
aus dem xylographischen Atelier
von Friedrich Vieweg und Sohn
in Braunschweig.

Papier
aus der mechanischen Papier-Fabrik
der Gebrüder Vieweg zu Wendhausen
bei Braunschweig.

DIE

ANATOMIE DES FROSCHES.

EIN HANDBUCH

FÜR

PHYSIOLOGEN, ÄRZTE UND STUDIRENDE

VON

DR. ALEXANDER ECKER,
Professor der Anatomie und vergleichenden Anatomie an der Universität zu Freiburg.

DRITTE (SCHLUSS-) ABTHEILUNG:

LEHRE VON DEN EINGEWEIDEN, DEM INTEGUMENT UND DEN SINNESORGANEN.

BEARBEITET

VON

PROF. R. WIEDERSHEIM.

MIT ZAHLREICHEN IN DEN TEXT EINGEDRUCKTEN HOLZSTICHEN.

BRAUNSCHWEIG,
DRUCK UND VERLAG VON FRIEDRICH VIEWEG UND SOHN.
1882.

VORWORT

ZUR

DRITTEN ABTHEILUNG.

Mit dem vorliegenden Hefte bringe ich die von Professor Ecker begonnene „Anatomie des Frosches“ zum Abschluss. So sehr ich wünschte, das im Vorwort zur zweiten Abtheilung gegebene Versprechen einer früheren Fertigstellung dieser Lieferung einlösen zu können, so war es mir doch aus verschiedenen Gründen unmöglich.

Vor Allem nahm die Publication meines Lehrbuches der vergleichenden Anatomie der Wirbelthiere alle meine freie Zeit vollauf in Anspruch, und zweitens war ich durch äussere Verhältnisse in meiner Eigenschaft als Lehrer in den letzten Semestern doppelt in Anspruch genommen.

Endlich lag es in der Natur der zu bearbeitenden Capitel, dass ich viel mehr ins Detail gehen und eine ungleich grössere Literatur zu bewältigen hatte, als dies bei den beiden ersten Abtheilungen nöthig erschienen war.

So hatte ich die Histologie *in extenso* in den Kreis meiner Betrachtungen zu ziehen und erachtete es auch für nöthig, da und dort, wie z. B. bei der Besprechung des Hautsekretes und der Sinnesorgane, physiologische Verhältnisse zu berühren.

So möge sich dieses, auf breiterer Basis angelegte Schlussheft derselben freundlichen Aufnahme zu erfreuen haben, wie dies bei den beiden ersten Lieferungen der Fall war.

Freiburg i. B., im Juli 1882.

Robert Wiedersheim.

INHALTSVERZEICHNISS.

A. Inhalt der ersten Abtheilung.

Skelet und Musculatur.

B. Inhalt der zweiten Abtheilung.

Nerven- und Gefässlehre.

ES.

UND

C. Inhalt der dritten Abtheilung.

Lehre von den Eingeweiden, dem Integument und den Sinnesorganen.

V.

LEHRE

VON DEN

EINGEWEIDEN.

Lehre von den Eingeweiden.

Literatur.

I. Tractus intestinalis.

1. Hertwig, Ueber das Zahnsystem der Amphibien. Archiv für mikroskop. Anatomie. Supplem. zu Bd. XI, 1874.
2. Santi Sirena, Untersuchungen über den Bau und die Entwickelung der Zähne bei den Amphibien und Reptilien. Verhdlg. der phys.-med. Gesellschaft zu Würzburg. Neue Folge. Bd. II, 1872.
3. Hoyer, Mikroskop. Untersuchungen über die Zunge des Frosches. Archiv für Anat. und Physiol. 1859.
4. Engelmann, Ueber die Endigungen der Geschmacksnerven in der Zunge des Frosches. Zeitschr. für wissensch. Zoologie, Bd. XVIII.
5. Eimer, Ueber Becherzellen, Virchow's Archiv, Bd. 42.
6. Derselbe, Zur Geschichte der Becherzellen etc. Diss. 1867.
7. Bleyer, Magen-Epithel und Magendrüsen der Batrachier. Diss. Königsberg 1874.
8. Heidenhain, Unters. über den Bau der Labdrüsen. Arch. für mikroskop. Anatomie, Bd. VI.
9. Wiedersheim, Die Kopfdrüsen der geschwänzten Amphibien und die Glandula intermaxillaris der Anuren. Zeitschr. für wissensch. Zoologie, Bd. XXVII.
10. Eberth, Ueber den feineren Bau der Darmschleimhaut. Würzb. naturw. Zeitschrift, Bd. V.
11. Derselbe, Untersuchungen über die Leber der Wirbelthiere. Arch. f. mikr. Anat. Bd. III.
12. Langer, Ueber das Lymphgefässsystem des Frosches. Wiener Sitzb. Bd. 53, Abth. I.
13. Hering, Ueber den Bau der Wirbelthierleber. Arch. f. mikr. Anat. Bd. III und in Sitzb. d. Kais. Akad. in Wien, Bd. 54. Vergl. auch dessen Artikel in Stricker's Handbuch der Gewebelehre, 1872.
14. Leydig, Lehrbuch der Histologie.
15. Derselbe, Anatomisch-histologische Untersuchungen über Fische und Reptilien.
16. W. Müller, Ueber den feineren Bau der Milz.

II. Respirations-Apparat.

1. H. Müller, Ueber das Vorkommen glatter Muskelfasern in den Lungen der Amphibien. Würzb. naturw. Zeitschrift, 1861.
2. Küttner, Beitrag zu den Kreislaufsverhältnissen in der Froschlunge. Virchow's Archiv, Bd. 61.
3. F. E. Schulze, Epithel- und Drüsenzellen. Archiv für mikrosk. Anat., Bd. III.
4. Derselbe, Die Lungen in Stricker's Handbuch der Gewebelehre.

III. Uro-genital-Apparat.

1. Heidenhain, Mikrosk. Beiträge zur Anatomie und Physiologie der Nieren. Arch. für mikroskop. Anat., Bd. X.
2. Spengel, Das Urogenitalsystem der Amphibien. Arbeiten des zool.-zootom. Laboratoriums in Würzburg, Bd. III.
3. Derselbe, Die Segmentalorgane der Amphibien. Verhdlg. der phys. med. Gesellschaft zu Würzburg, Bd. X.
4. Neumann, Die Beziehung des Flimmerepithels der Bauchhöhle zum Eileiterepithel beim Frosche mit einem Anhange „Die Drüsen des Froscheileiters". Arch. für mikroskop. Anat., Bd. XI.
5. Waldeyer, Eierstock und Ei.
6. Böttcher, Ueber den Bau und die Quellungsfähigkeit der Froscheileiter. Virchow's Archiv, Bd. 37.
7. Leydig, Anat. hist. Untersuchg. über Fische und Reptilien.
8. Bidder, Vergl. anat. und hist. Untersuchungen über die männlichen Geschlechts- und Harnwerkzeuge der nackten Amphibien. Dorpat 1846.
9. von Wittich, Beitr. zur morph. und hist. Entwickelung der Harn- und Geschlechtswerkzeuge der nackten Amphibien. Zeitschr. für wissensch. Zool., Bd. IV.
10. M. Fürbringer, Zur vergl. Anatomie und Entwickelungsgeschichte der Excretionsorgane der Vertebraten. Morph. Jahrb., Bd. IV.
11. Derselbe, Zur Entwickelung der Amphibienniere. Heidelberg, Habilit. Schrift. 1877.
12. Solger, Beiträge zur Kenntniss der Niere und besonders der Nierenpigmente niederer Wirbelthiere. Abhandl. der naturforsch. Gesellschaft zu Halle, Bd. XV.

Als erste und Hauptquelle für sämmtliche Organsysteme der Amphibien muss das C. K. Hoffmann'sche Werk (in Bronn's „Classen und Ordnungen des Thierreichs") bezeichnet werden.

I. Tractus intestinalis.

1. Organe der Mundhöhle.

Die Mundspalte besitzt bei *Rana esculenta*, so gut wie bei allen übrigen Amphibien, abgesehen von *Siren lacertina*, *Proteus* und den Gymnophionen, eine beträchtliche Weite und reicht nach rückwärts bis unterhalb der Mitte des Trommelfelles. Ihre obere Circumferenz wird von einer Fortsetzung der Gesichtshaut klappenartig überragt, so dass man beim Oeffnen des Mundes, zumal von der Seite und von vorne her, keine Zähne zu Gesicht bekommt. Lippen und Mundspalte.

Fig. 1.

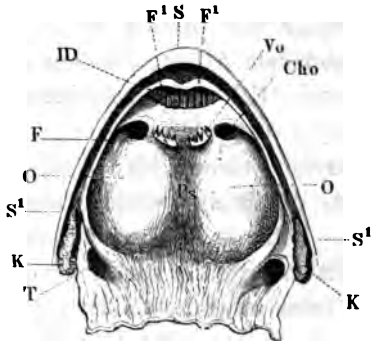

Dach der Mundhöhle.

*S S*¹ Lippensaum.
F Schleimhautfalte, bei *F*¹ *F*¹ zu zwei Prominenzen anschwellend.
ID Ausführungsgänge der Intermaxillardrüse.
Vo Vomer.
Cho Choane.
Ps Gegend des Parasphenoid.
O O Eingebauchter Boden der Orbita.
T Tuba Eustachii.
KK Durchschnittene Kaumuskeln.

In der Gegend des Zwischen- und Oberkiefers am tiefsten herabragend, verflacht sich jener lippenartige Saum nach rückwärts immer mehr und geht schliesslich unter Bildung einer starken, den Mundwinkel ausfüllenden Falte auf den Unterkiefer über (Fig. 1, *S*, *S*¹).

Von hier an kann aber, da der ganzen Mandibel entlang die Haut ihrer knöchernen Grundlage fest anliegt, von keiner Lippenbildung mehr die Rede sein.

Beim Uebergang der äusseren Haut in die *Mucosa oris* wird aus dem mehrschichtigen Epithel der Epidermis ein einschichtiges Stratum, dessen cylindrische Elemente an ihrer freien Fläche in der ganzen Mundhöhle Flimmerhaare tragen. Epithel der Mundhöhle.

Jede Flimmerzelle besitzt ein fein granulirtes Protoplasma und einen grossen, ovalen Kern mit deutlichen Kernkörperchen.

Ausser diesen Flimmerzellen finden sich noch da und dort, regellos in der Mundhöhle zerstreut, flimmerlose Zellen mit starkem, strukturlosem Cuticularsaum und dazu kommen endlich noch zahlreiche Becherzellen, die nur in der Gegend der Geschmacksorgane zu fehlen scheinen.

Sie besitzen bald eine leicht ausgebauchte, cylindrische, bald eine völlige Kugelform mit fussartigem Anhang.

Die Grundsubstanz der Mucosa oris besteht aus fibrillärem Bindegewebe mit zahlreichen Nerven und Capillaren.

Configuration der Mundhöhle.

Am Dache der Mundhöhle unterscheidet man folgende Gebilde. Unmittelbar hinter dem häutigen Saum der Oberlippe trifft man die dicht stehenden Zähne des Zwischen- und Oberkiefers, welche fast der ganzen Mundspalte entlang nach hinten reichen und dabei nach Zahl und Grösse den mannigfachsten Schwankungen unterliegen. In dem mir vorliegenden, mittelgrossen Exemplar von *Rana esculenta* zähle ich jederseits über 50 einreihig stehende Zähne, die von vorne nach hinten allmälig an Grösse abnehmen. Ueber ihren feineren Bau wird weiter unten die Rede sein.

Alle Zähne liegen in einer tiefen Furche, welche nach aussen durch den Saum der Oberlippe, nach einwärts durch eine starke Falte der Schleimhaut gebildet wird. (Fig. 1, *F*.) Letztere erhebt sich von hinten nach vorne immer mehr und schwillt unmittelbar hinter dem Zwischenkiefer zu zwei, durch einen kleinen Intervall von einander getrennten, den *Processus palatini ossis praemaxillaris* entsprechenden Prominenzen an (Fig. 1, F^1, F^1), hinter welchen die Ausführungsgänge der Intermaxillardrüse in die Mundhöhle einmünden (Fig. 1, *ID*).

Noch weiter nach rückwärts treffen wir unter stets zunehmender Vertiefung des Gaumens die beiden kleinen Zahngruppen der Pflugscharbeine (Fig. 1, *Vo*) und nach aussen davon die hinteren Nasenlöcher oder Choanen (*Cho*). Diese stellen querovale Oeffnungen dar, welche nach aussen und hinten in eine seichte, von vorne her durch eine Schleimhautfalte überbrückte Furche auslaufen.

In der dem Parasphenoid entsprechenden Mittellinie erscheint das Gaumendach (*Ps*) etwas eingesunken, während es seitlich davon, je nach dem wechselnden (vergl. die Muskeln der Orbita) Hoch- oder Tiefstand der Augäpfel mehr oder weniger weit gegen die Mundhöhle vorgewölbt ist (*O, O*).

Nach hinten davon, zum grössten Theile umrahmt von der Gabel des Pterygoids, erscheint lateralwärts jederseits die weite Oeffnung der Ohrtrompete (*T*), in welche sich die Mundschleimhaut continuirlich hineinzieht. Während letztere im Bereiche des Vomers und Palatinums durchaus glatt ist und der knöchernen Unterlage fest anhaftet, zeigt sie sich an der hinteren Hälfte des Parasphenoids und des Orbitalbodens zierlich gefältelt. Weiter hinten, gegen den beginnenden Schlund zu, nehmen die vorher netzartig confluirenden Falten eine Längsrichtung an und werden zugleich immer höher.

Die tief in der *Mucosa oris* steckenden Zähne zeigen durchweg eine gleichartige Form; überall handelt es sich um schlanke, mit einer schwach gekrümmten Spitze versehene Kegel, an welchen man einen Sockel und eine Krone unterscheiden kann. Beide sind an getrockneten Zähnen durch eine Ringfurche deutlich von einander abgesetzt. Die Krone spaltet sich stets in zwei Spitzen, eine längere und eine kürzere, wovon die erstere in der axialen Verlängerung des Zahnkegels gelegen ist. Zähne.

Die Zähne sind mit ihren Sockeln auf der medialen Fläche des Zahnfortsatzes der betreffenden Knochen festgewachsen, was zur Folge hat, dass die äussere, unmittelbar von der oberen Kante des Zahnfortsatzes sich erhebende Wand des Sockels viel kürzer ist, als die innere Wand, welche eine grosse Oeffnung zum Durchtritt der Pulpa besitzt.

An jedem Zahn lassen sich drei Theile unterscheiden, nämlich Dentin, Cement und Schmelz. Die Krone besteht aus Dentin oder Zahnbein und wird bis zur Mitte herab von der dünnen Schmelzschicht kappenartig überzogen. Der Sockel besteht aus Cement. Zahlreiche, meistens parallel ziehende, doch zuweilen auch anastomosirende Dentinröhrchen entspringen an der der Pulpahöhle zugewandten, mit vorspringenden Kugeln und Zacken besetzten Innenwand des Zahnbeines. Sie verlaufen gegen die freie Oberfläche des letzteren, theilen sich an der Peripherie und bilden dort ein dichtes Röhrennetz mit zahlreichen Anastomosen. Im Schmelz sind Schichtungsstreifen und Verlängerungen der Dentinröhrchen (Schmelzröhrchen) zu erkennen (O. Hertwig). Durch Entkalkungsmittel, gegen welche sich der Schmelz lange Zeit sehr resistent verhält, wird auf der freien Schmelzfläche ein Häutchen (Schmelzoberhäutchen) sichtbar. Da dasselbe aber nicht nur den Schmelz überzieht, sondern bis auf den oberen Theil des Sockels herabreicht, so hat es O. Hertwig Zahn-Cuticula genannt.

Das Cement besitzt keine Dentinröhrchen; auf Durchschnitten ist es streifig, faserig, körnig und führt stets zahlreiche Knochenkörperchen. In der Pulpahöhle, welche sich nach der Spitze zu verjüngt, nach unten aber gegen den Sockel zu erweitert, findet sich zellenreiches Bindegewebe mit Blutcapillaren. Es wird von einer Art von Epithel umschlossen, dessen Zellen Ausläufer in die Dentinröhrchen hineinschicken.

Bezüglich der Zahnresorption, sowie des Zahnersatzes resp. der Zahnentwickelung verweise ich auf die Schriften von O. Hertwig, Leydig und Santi Sirena.

Zunge. Die Zunge, die je nach verschiedenen Contractionszuständen eine individuell sehr verschiedene Form besitzt, liegt als ein breiter, fleischiger Lappen auf dem Boden der Mundhöhle, wo sie mit der vorderen Hälfte ihrer ventralen Mittellinie bis zur *Symphysis mandibulae* hin festgewachsen ist (Fig. 2, *Z*).

Fig. 2.

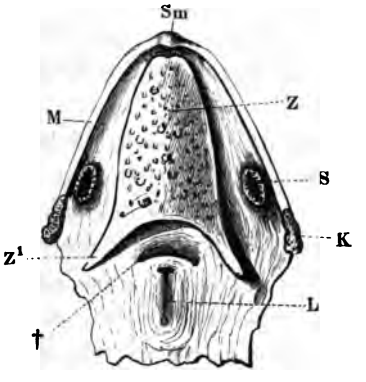

Boden der Mundhöhle.

M Mandibula.
Sm Symphysis mandibulae.
S Eingang in die Schallblase (beim Männchen).
K Durchschnittener Kaumuskel.
Z Zunge.
† Tiefe, dem Hinterrande der Hyoidplatte entsprechende Furche.
L Eingang in den Larynx.

Von oben betrachtet, besitzt sie eine keilartige Form mit vorderer Verschmälerung und hinterer Verbreiterung. Ihre dorsale Fläche, welche in Folge der zahlreichen *Papillae filiformes* und der grösseren *fungiformes* ein zart villöses Aussehen besitzt, ist in transverseller Richtung schwach convex und ihr Hinterrand zeigt sich dadurch, dass sich die beiden Seitenränder nach hinten in zwei Zipfel (Fig. 2, Z^1) verlängern, tief eingekerbt.

Dahinter liegt, durch eine tief einschneidende, dem Hinterrande der Hyoidplatte entsprechende Furche (Fig. 2, †) getrennt, der schlitzförmige *Aditus ad laryngem* (*L*).

Mit Ausnahme der denselben umgebenden Schleimhautpartie, welche sich hier in concentrische Falten erhebt, ist die übrige *Mucosa oris* am Boden der Mundhöhle ziemlich glatt oder doch nur spärlich gefältelt.

Nach einwärts und etwas nach vorne vom Hinterende der Mandibel befindet sich beim männlichen Frosch jederseits der Eingang zur Schallblase (Fig. 2, *S*). Die Oeffnung ist spindelförmig, ringsum von

hohen, feingefältelten Lippen umsäumt (vergl. den Respirations-Apparat).

Erhebt man die Zunge, so sieht man in der ventralen Mittellinie den *Musculus hyoglossus* fächerartig einstrahlen. Muskeln der Zunge.

Ausser ihm verdient noch der *Genioglossus* eine besondere Beachtung.

Ueber das allgemeine Verhalten dieser beiden Muskeln, über ihren Ursprung und ihrer Verlauf handelt schon die Muskellehre (siehe diese). Jetzt haben wir nur noch ihrer näheren Beziehungen zur Zunge zu gedenken. Anfangs weit von einander getrennt, convergiren die *Mm. hyoglossi* an der ventralen Seite der Hyoidplatte und während ihre Faserrichtung aus der schiefen in die gerade übergehen, legen sich beide Hälften in der Mittellinie dicht aneinander, ja fliessen auf eine Strecke weit vollständig zusammen, um sich weiter nach vorne zu wieder zu spalten (Fig. 3, *Hy*). Zugleich zerfällt jede Hälfte in grobe, scharf von einander getrennte Bündel, welche rechts und links von dem birnförmigen, paarigen Genioglossus (Fig. 3, *G*, G^1) in dorsaler Richtung zur Zunge aufsteigen. Dabei sind sie von einer starken, bindegewebigen, von zahlreichen elastischen Fasern durchsetzten Scheide auf's Innigste umschlossen, so dass eine synchrone Wirkung beider Hälften bestens garantirt ist.

Fig. 3.

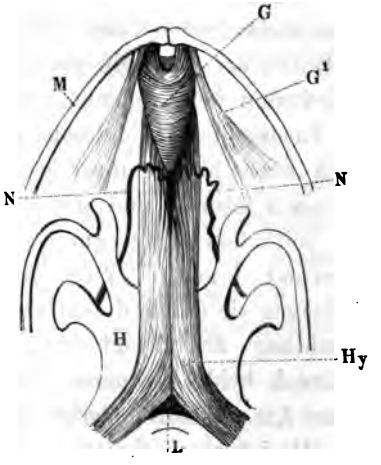

Zungenmuskeln von der Ventralseite.

M Mandibel.
H Hyoidplatte.
L Larynx.
N N Nervus glossopharyngeus.
Hy Musculus hyoglossus mit erhaltener Fascie.
G, G^1 mediale und laterale Portion des Musculus genioglossus.

Jene Scheide zeigt an dem hinteren Ende des Genioglossus einen runden Ausschnitt, geht aber zu beiden Seiten auf die Ventralseite des letztgenannten über. In jenem Ausschnitt verschwinden die Zungennerven (*N*, *N*) und wenden sich von dort aus unter scharfer Krümmung nach rückwärts in die Substanz der Zunge hinein.

Der Genioglossus entspringt jederseits mit zwei Portionen, lateralwärts von der *Symphysis mandibulae*. Die eine liegt hoch, dor-

sal- und zugleich medianwärts (Fig. 3, *G*), die andere tief, ventral und lateralwärts (Fig. 3, G^1).

Letztere Portion strahlt in sagittaler oder doch nur sehr mässig schiefer Richtung, als dünner Muskelfächer, nach rückwärts in die *Mucosa oris* aus und inserirt sich nirgends an Skelettheilen.

Erstere dagegen erzeugt mit ihrem Gegenstück bogige Commissuren, welche sich in Form von immer kleiner werdenden Ringtouren (so nehmen sie sich wenigstens bei ventraler Ansicht aus) bis nach rückwärts erstrecken und so eine fleischige, kegel- oder birnförmige Figur zu Stande bringen.

Löst man die den Genioglossus und Hyoglossus umhüllenden, fibrösen Scheiden ab, so lässt sich der Hyoglossus mit leichter Mühe in seine zwei Hälften spalten und zur Seite legen und man wird seine fächerige Einstrahlung in die Zunge deutlich gewahr (Fig. 4, *Hy*). Die hintersten Fasern schlagen sich bogig in die Zunge um (Hy^1); die vordersten dagegen gehen in sagittaler Richtung nach vorne und verweben sich untrennbar mit den gerade so verlaufenden Fasern der dorsalen Hälfte des Genioglossus (*Gg*).

Fig. 4.

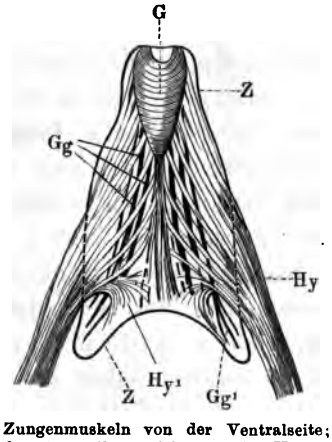

Zungenmuskeln von der Ventralseite; dorsal von ihnen sieht man den Umriss der Zunge (*Z*). *G* M. genioglossus, dessen rückwärts laufende Fasern sich bei *Gg* mit denjenigen des M. hyoglossus (*Hy*) kreuzen, um schliesslich in die Zungenzipfel auszustrahlen (Gg^1).

Die vorhin beschriebenen ringförmigen Fasern des Genioglossus gehen nämlich nach hinten ihrer grössten Masse nach lateral- und dorsalwärts in die seitlichen Zipfel am hinteren Zungenrand hinein. Zum grossen Theil liegen sie dabei dorsal von der Ausstrahlung des Hyoglossus, doch bilden auch beide zusammen da und dort eine Art von Korbgeflecht (Fig. 4, Gg^1). Es ist eine schwere präparatorische Aufgabe, beide dicht verfilzten Faserarten streng auseinander zu halten.

Dass der Hyoglossus der ***Retractor***, der Genioglossus der ***Protractor linguae*** ist, liegt auf der Hand und die Wirkung des letzteren wird noch unterstützt durch die Portion G^1 auf Fig. 3, indem dadurch der ganze Boden der Mundhöhle nach vorne gerissen wird.

Drüsen der Mundhöhle.

Abgesehen von überaus zahlreichen sackförmigen und länglichen Drüschen der Zunge, wo sie oft tief ins Muskelstratum hinabreichen und nach oben zwischen den Papillen ausmünden, existirt nur ein einziges grosses Drüsenorgan, die von mir schon früher sogenannte *Glandula intermaxillaris* (Zwischenkieferdrüse). Sie besteht aus zahlreichen, gewundenen Schläuchen, welche ihrer Hauptmasse nach vor dem knorpeligen Nasengerüst, oder eigentlich zwischen diesem und dem Zwischenkiefer liegen und welche mit zahlreichen Ausführungsgängen in die Mundhöhle ausmünden (Fig. 1, *ID*). Ein Theil der Drüse erstreckt sich auch noch tief in die Nasenhöhle hinein (G. Born) (vergl. das Geruchsorgan). Dorsalwärts wird die Drüse, abgesehen von den aufsteigenden Aesten des Zwischenkiefers auch noch von der Cutis bedeckt und darunter findet sich der *Musculus dilatator* und *M. lateralis narium*. Beide zusammen sind ihrer Lage nach im Stande, als Compressoren der unterliegenden Drüsenschläuche zu wirken (vgl. die Myologie). Dabei wirken zwei, von mir schon vor einer längeren Reihe von Jahren nachgewiesene, zwischen der vorderen Circumferenz des knorpeligen Nasengerüstes und der Unterfläche der aufsteigenden Zwischenkieferäste ausgespannte Knorpelbälkchen insofern als Antagonisten jener Muskeln, als sie wie elastische Federn die nach einwärts und abwärts gezogenen Zwischenkieferäste wieder aufzurichten im Stande sind.

Die 20 bis 25 dicht aneinander liegenden Ausführungsgänge der *Glandula intermaxillaris* liegen, wie wir schon oben gesehen haben, im vordersten Winkel des Gaumengewölbes und durchsetzen mit ihren Mündungen die *Mucosa oris* in einer, mit ihrer Convexität nach hinten schauenden, halbmondförmigen Linie (Fig. 1, *ID*).

Man kann letztere an jedem frischen Schädel zur Anschauung bringen, wenn man den anhaftenden Schleim vorsichtig abwischt; weit besser aber kommt man zum Ziele nach vorausgegangener Behandlung mit Müller'scher Flüssigkeit und darauf folgender Färbung mit Beale'schem Carmin. Dazu ist nur die Vergrösserung mittelst einer guten Lupe nothwendig, besser aber wendet man noch stärkere Vergrösserungen an und kann mittelst derselben die perlschnurartig aufgereihten Oeffnungen der, wie Orgelpfeifen neben einander liegenden Ausführungsgänge bestens constatiren. Letztere stellen gleichmässig dicke, dicht neben einander liegende, cylindrische Schläuche dar und werden von einem reich entwickelten Nervennetz umsponnen. Ihr Epithel be-

steht aus flimmernden Cylinderzellen und auch die Drüsenschläuche sind von Cylinderzellen ausgekleidet.

Das Secret der genetisch als Ausstülpung der Mundschleimhaut zu betrachtenden Drüse besitzt eine excessive Klebrigkeit und wird von der nach vorne umklappenden Zunge abgestrichen, so dass letztere einen vortrefflichen Fangapparat für die zu erhaschende Beute abgiebt. Die *Glandula intermaxillaris* ist — dafür spricht auch ihr histologisches und mikrochemisches Verhalten — eine reine Schleimdrüse und besitzt bei sämmtlichen Urodelen ihr Homologon, nur dass sie hier nicht vor der Nase, sondern zwischen beiden Nasenhöhlen, in das hier hohle Septum zu liegen kommt (*Glandula internasalis*).

Speicheldrüsen finden sich bei Anuren so wenig als bei Urodelen.

2. Speiseröhre und Magen (Vorderdarm).

Speiseröhre und Magen.

Fig. 5.

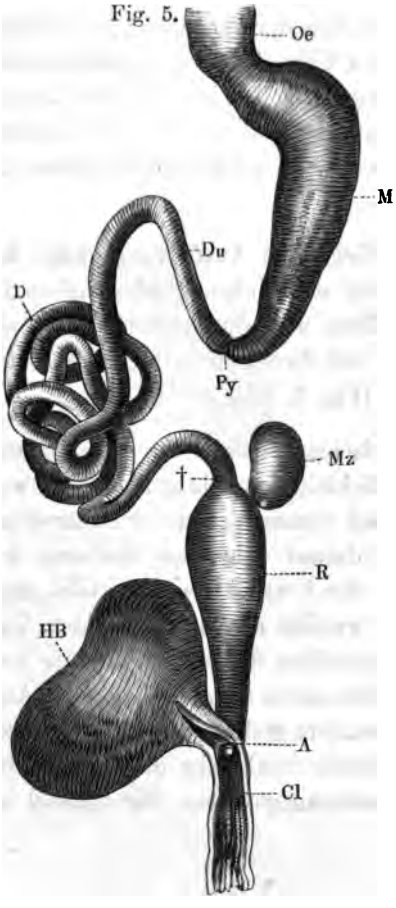

Der Schlund bildet eine, durch kein besonderes Merkmal abgegrenzte, unmittelbare Fortsetzung der Pharyngo-Oralhöhle. Er besitzt eine nur geringe, bei mittelgrossen Fröschen nur auf wenige Millimeter sich erstreckende Länge (Fig. 5, *Oe*), liegt genau in der Medianebene des Körpers und wird gabelartig umgriffen von den beiden Hörnern des Zungenbeinapparates. Der Larynx mit den Eingängen zu den beiden Lungen liegt ventral vom Oeso-

Der gesammte Tractus intestinalis.

Oe Oesophagus.
M Magen.
Py Pylorusgegend.
Du Duodenum.
D Dünndarm.
† Uebergang des Dünndarmes in den Dickdarm.
R Dickdarm (Rectum).
Cl Cloake.
Mz Milz.
HB Harnblase.
A Ausmündung des Dickdarmes in die Cloake.

phagus. Aeusserlich glatt, dickwandig zeigt sich seine Schleimhaut in starken Längsfalten erhoben.

Der Uebergang in den Magen wird durch eine oft kaum merkliche Erweiterung des Canallumens angedeutet, doch grenzt sich der Magen immerhin dadurch scharf vom Schlunde ab, dass er sich gleich mit seinem Anfangsstück mehr oder weniger weit von der Medianebene nach links herüberkrümmt (Fig. 5, *M*). Diese Convexität wird um so mehr gesteigert, in je stärkerem Füllungsgrad sich der Magen augenblicklich befindet (Fig. 6, *M*).

Fig. 6.

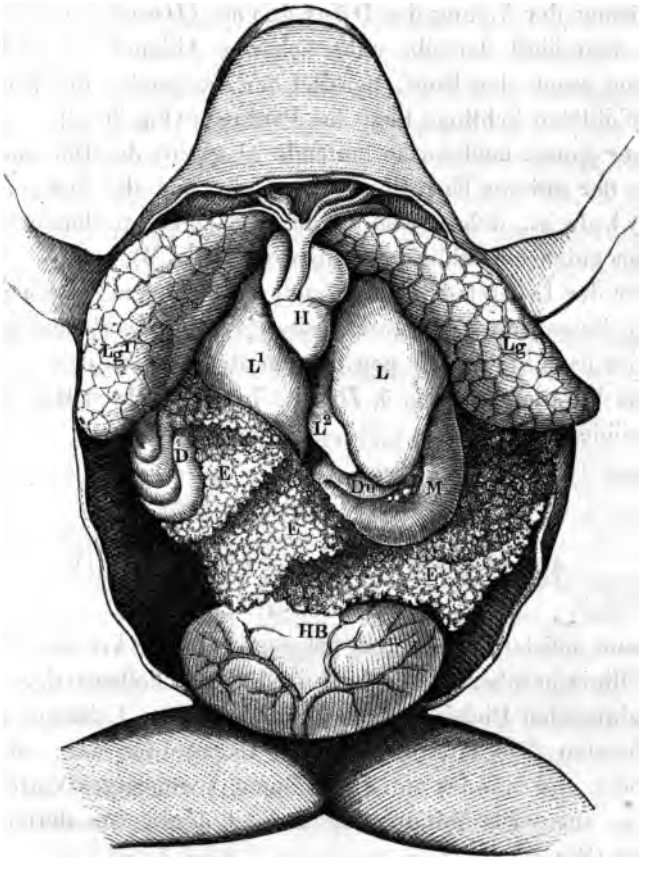

Der gesammte Situs viscerum von Rana esculenta.

H Herz.
*Lg Lg*¹ Lungen.
*L L*¹ *L*² Leber.
M Magen.
Du Duodenum.
D Dünndarm.
HB Harnblase.
E E Eierstock, welcher eine grosse Ausdehnung besitzt, da sich das Thier in der Fortpflanzung befindet.

Was die äusseren Formverhältnisse des Magens anbelangt, so besteht er aus einer langen, cylindrischen, von vorne nach hinten nur sehr allmälig an Volumen abnehmenden Röhre mit dicken, parallelen und äusserlich glatten Wandungen.

3. Der Dünndarm (Mitteldarm).

Dünndarm (Mitteldarm).

Etwas hinter der Mitte des Abdomens beginnt unter schwacher Einschnürung der Anfang des Dünndarms (*Duodenum*) (Fig. 5, 9, *Du*) und zwar läuft derselbe unter scharfer Abknickung wieder direct nach vorne gegen den Kopf, parallel der Längsachse des Magens. In der so gebildeten Schlinge liegt das Pankreas (Fig. 9, *P*).

Dieser ganze, nach vorne laufende Abschnitt des Dünndarmes, sowie auch der grösste Theil des Magens wird von der Leber (Fig. 6, 8, $L - L^2$) bedeckt, welche also zurückgeschlagen werden muss, wenn man einen guten Ueberblick gewinnen will (Fig. 9).

Unter der Leber biegt der Dünndarm, nachdem er sich mit jener durch ein kurzes starkes *Ligamentum hepato-duodenale* fest verbunden hat, wieder nach hinten um, gewinnt ein stärkeres Kaliber und erzeugt zahlreiche Windungen (Fig. 5, *D*), die in der rechten Hälfte der Abdominalhöhle liegen.

4. Der Dickdarm (Enddarm).

Dickdarm, Enddarm.

Die am meisten nach hinten gelegene Schlinge krümmt sich gegen die Mittellinie herüber, wo sie sich in den mit kolbenartiger Erweiterung beginnenden Dickdarm einsenkt (Fig. 5, †). Letzterer stellt den voluminösesten Abschnitt des ganzen Darmrohres dar, ist ziemlich dünnwandig und mündet unter allmäliger, kegelartiger Verjüngung in die Cloake aus. Die Mündungsstelle liegt dorsal von derjenigen der Harnblase (Fig. 5, *A*).

Die Längenmaasse des gesammten in die Länge gestreckten Darmrohres stellen sich für die verschiedenen Abschnitte bei einer ausgewachsenen *Rana esculenta* folgendermaassen:

Vom *Aditus ad laryngem* bis zum Pylorus	5,5 cm
Vom Pylorus bis zum Anfang des Dickdarmes . . .	22 „
Vom letztgenannten Punkt bis zum *Exitus cloacae* . .	4 „
Gesammtlänge	31,5 cm

Die feineren Detailverhältnisse des *Tractus intestinalis.*

Die Wandung des ganzen Darmtractus baut sich aus folgenden Hauptschichten auf: 1) aus einer Mucosa, 2) einer Submucosa, 3) einer Muscularis, 4) einer bindegewebigen Aussenhülle (subperitoneales Bindegewebe) und 5) aus einer Serosa (*Peritoneum*). **Histologie des Darmrohres.**

Was zunächst die Muscularis betrifft, so unterliegt sie nach verschiedenen Regionen sehr bedeutenden Stärkeschwankungen; stets aber lassen sich zwei über einander liegende Muskelschichten unterscheiden, eine äussere Längs- und eine innere circuläre Schicht. **Muscularis des Darmrohres.**

Am Oesophagus noch von annähernd gleicher Stärke tritt vom Beginn des Magens an bis zum Pylorus hin ein ungleichartiges Verhalten ein, indem die Längsschicht mehr und mehr in Hintergrund tritt, während die circuläre Schicht prävalirt.

Am Mitteldarm wird die Längsschicht wieder relativ stärker als am Magen, doch steht sie der Ringmuskelschicht immerhin an Stärke noch weit nach.

Kurz vor dem Uebergange in den Enddarm nehmen beide Muskelschichten wieder an Stärke zu und am ganzen Enddarm treffen wir eine Prävalenz der Längsschicht über die circuläre Schicht; die Ringmuskeln sind hier sehr schwach geworden.

Die aus grossmaschigem Bindegewebe und Lymphräumen bestehende Submucosa ist im Magen besser ausgeprägt, als an den übrigen Stellen des Darmrohres und zugleich tritt hier eine deutliche, zweischichtige *Muscularis mucosae* dazu. Stets laufen die feineren (capillären) Gefässe in der Submucosa, die grösseren dagegen zwischen Submucosa und Muscularis; ebendaselbst liegen auch die Lymphgefässnetze des Darmes, und zwar kann man ein feineres submucöses und ein aus gröberen Bahnen bestehendes subseröses Netz unterscheiden (Langer, Auerbach). Von jenem feineren Netz aus ziehen sich kleinste Lymphgefässchen in alle Falten und Leistenbildungen der Darmschleimhaut hinein und bilden hier wieder äusserst engmaschige Netze. **Submucosa.** **Lymphgefässe.**

Die Darmschleimhaut besitzt eine wechselnde Dicke und zeigt sich in zahlreiche Falten erhoben. Letztere liegen im Oesophagus und **Mucosa.**

Magen in der Längsrichtung oder sind sie je nach wechselnden Expansionszuständen des Magens mehr oder weniger stark geschlängelt oder gekräuselt; ebenso wechselt natürlich ihre Höhe und deutliche Ausprägung.

Gegen den Beginn des Dünndarmes drängen sich die Falten immer enger zusammen, werden zugleich niederer und hören plötzlich ganz auf (Fig. 7, *a*, *a*[1]).

Diese Stelle entspricht dem Pylorus der Säugethiere, wenn auch von keiner eigentlichen (kreisförmigen) Klappe im Sinne der menschlichen Anatomie die Rede ist.

Kurz hinter dem Pylorus besitzt die Schleimhaut des ausgebreiteten Darmes ein unregelmässiges Netz von feinsten Fältchen, welche sich auf der concaven, dem Magen zuschauenden Seite der Duodenalschlinge zu einem dichten Längszuge zusammendrängen (Fig. 7, *b*). Hier sind die Maschen viel enger und viel dichter zusammengeschoben als dies zu beiden Seiten der Fall ist. Nach einem Verlauf von zwei bis drei Centimetern kommt insofern eine gewisse Regelmässigkeit in das Faltensystem, als es sich zu zwei neben einander liegenden Systemen von Querleisten ordnet (Fig. 7 *c′ c′*). Jede Querleiste stellt eine halbmondförmige, mit der Convexität nach vorne gerichtete Falte dar, deren freier Rand und taschenförmige Höhlung nach hinten schaut. Das Ganze erinnert am meisten an die Aorten- und Pulmonalklappen des menschlichen Herzens und auch ihre Wirkung bei der Fortschaffung des Speisebreies muss eine analoge sein, d. h. hier wie dort wird eine Rückstauung verhindert (Taschenventile).

Fig. 7.

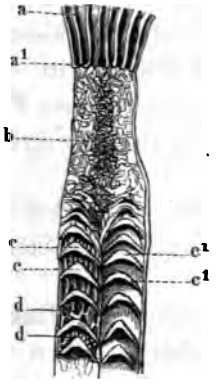

Endtheil vom Magen und Anfangsstück des Dünndarmes (Duodenum) aufgeschnitten.

a Schleimhaut des Magens, *a*[1] ihre Abgrenzung gegen das Duodenum.
b Schleimhaut des Duodenums.
cc, *c*[1] *c*[1] halbmondförmige Falten, welche bei *dd* durch kleinere Längsfalten verbunden sind. Auf der rechten Seite der Figur sind letztere weggelassen.

Die beiden Querfaltensysteme des Dünndarmes fliessen unter spitzen, nach vorne offenen Winkeln zusammen und werden überall durch zahlreiche secundäre Falten, die in der Längsachse des Darmrohres oder auch netzartig verlaufen, untereinander verbunden (Fig. 7, *dd*).

Einige Centimeter vor der Mitte des Dünndarmes verliert dieses oben beschriebene Faltensystem seinen regelmässigen Charakter; es treten unregelmässige Netze auf, die noch weiter nach hinten durch Längsfalten ersetzt werden, welche unter mannigfachen Schlängelungen

und Kräuselungen bis gegen den Dickdarm hin verlaufen. Da wo sich letzterer durch eine ringförmige Klappe scharf am Mitteldarm absetzt, ändert sich der Charakter der Darmschleimhaut plötzlich; sie nimmt eine zarte, sammtartige Beschaffenheit an, indem sie auf ihrer freien Fläche tausende von kleinsten, wabenartigen Hohlräumen erzeugt, die durch sehr zarte Bälkchen und Leistchen von einander abgekammert werden.

Gegen die Mitte des Enddarmes treten wieder parallel ziehende Längsfalten auf und diese setzen sich fort bis zum hintersten Cloakenende; ja sie ziehen sich auch hinein in die Harnblase, die als ventrale Ausstülpung des Dickdarmes aufzufassen und die mit der vorderen Bauchwand verwachsen ist (Fig. 5, 6, *HB*). (Vergl. das Kapitel über die Harnorgane.)

So können wir also constatiren, dass die vielen anderen Batrachiern zukommenden eigentlichen Darmzotten *Rana esculenta* fehlen und dass sie hier durch ein sehr complicirtes Faltensystem ersetzt werden.

Das ganze Darmrohr wird von einem Cylinderepithel ausgekleidet, dessen Zellen im ganzen Oesophagus, sowie an zahlreichen Stellen des Magens einen Wimperbesatz tragen. Die letzten Andeutungen eines früher durch den ganzen Darmcanal sich erstreckenden Wimperkleides finden sich an den Epithelien des Mitteldarmes in Form eines gestrichelten Cuticularsaumes. Auch die Epithelien des Dickdarmes besitzen jenen stark lichtbrechenden Basalsaum, jedoch ohne jegliche Spur einer Strichelung, so dass jene regressive Metamorphose des Flimmerbesatzes, die wir uns von der Cloake aus nach vorne fortschreitend zu denken haben, hier schon vor sehr langer Zeit gespielt haben muss.

Allenthalben im Darmrohre zerstreut finden sich sogenannte Becherzellen, die von den Einen (Eilh. Schulze und Eimer) für selbständig secernirende Organe, d. h. für einzellige Drüsen erklärt werden, während sie Andere für in fettiger (regressiver) Metamorphose begriffene, gewöhnliche Cylinderzellen halten.

In der Mucosa des Schlundes finden sich acinöse Drüsen, die in breiter Lage schon beim Uebergange der Mundhöhle in den Schlund, also mit dem Beginn der glatten Muskulatur entstehen. Die einzelnen Acini sind rundlich und oval, das Epithel ist rundlich, cubisch und cylindrisch.

Im Magen kann man Magensaftdrüsen (Labdrüsen) und Magenschleimdrüsen unterscheiden; beide sind schlauchförmige, einfache oder zusammengesetzte Gebilde.

Die Magenschleimdrüsen sind von einem einfachen Cylinderepithel, wie es im Magen vorkommt, ausgekleidet, in den Labdrüsen hingegen

besitzt nur der Ausführungsgang ein Cylinderepithel, weiter hinab, an der Theilungsstelle des Schlauches finden sich grosse, blasige Zellen (Schleimzellen Heidenhain's). Die eigentlichen Schlauchzipfel sind der Hauptmasse nach von polygonalen Zellen erfüllt, welche den Belegzellen der Säugethiere entsprechen (Heidenhain). Die Hauptzellen Heidenhain's sind bis jetzt noch nicht nachgewiesen.

Im Mitteldarm finden sich massenhaft Lieberkühn'sche Drüsen, die aus cylindrischen Einstülpungen der Mucosa hervorgegangen und dem entsprechend von Cylinderzellen ausgekleidet sind.

5. Drüsige Anhänge des *Tractus intestinalis.*

Die Leber.

Aeussere Configuration der Leber.

Die Leber repräsentirt ein massiges, im frischen Zustande lebhaft rothbraunes Organ, das die ganze Oberbauchgegend, sowie einen grossen Theil der Brusthöhle einnimmt.

Sie besteht aus drei bis vier in der Form und Grösse zahlreichen individuellen Schwankungen unterliegenden Lappen (Fig. 6, 8, 9, $L^1 - L^4$) einem kleineren, mittleren (L^2) und zwei seitlichen Hauptlappen (L, L^1). An allen drei unterscheidet man zwei Hauptflächen, nämlich eine ventrale, beziehungsweise laterale, convexe und eine dorsale, den übrigen Baucheingeweiden zugewandte, concave Fläche. Die nach oben schauenden Ränder der zwei grösseren seitlichen Lappen sind stumpf und erzeugen mit einander einen kopfwärts offenen Winkel, in welchem der Herzbeutel mit dem Herz eingelassen ist; die unteren Ränder aller drei Lappen sind scharf.

Fig. 8.

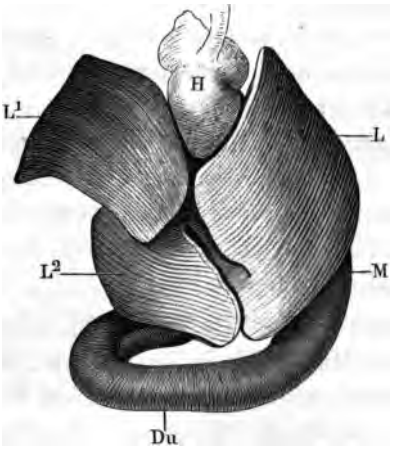

Die Leber von der ventralen Seite.

L, *L*¹ Die seitlichen Lappen.
*L*² Der mittlere Lappen.
M Der Magen.
Du Duodenum.
H Das Herz.

Der linke Seitenlappen bedeckt den grössten Theil des

Magens und besitzt dicht neben seinem medialen Rande eine nach vorne laufende tiefe Incisur, woraus die mehr oder weniger deutliche Abspaltung eines vierten Lappens resultirt. Nach rechts davon hängt der linke und rechte Leberlappen durch eine schmale Commissur zusammen.

Der mittlere Lappen (Fig. 6, 8, L^2) reicht bis zur *Pars pylorica* des Magens hinunter und unter ihm steigt, wie oben schon erwähnt, der Anfang des Dünndarmes empor und unter scharfer Krümmung wieder zurück (Fig. 5, 9, *Du*); ebenso liegt unter ihm das Pankreas (Fig. 9, *P*). Alle diese Theile werden erst sichtbar, wenn man die ganze Leber gegen den Kopf zu nach vorne umschlägt und ist dies geschehen, so wird man auch die grosse Gallenblase gewahr, welche in der tiefen Nische zwischen dem rechten und linken Leberlappen ihre Lage hat. Dorsalwärts von ihr kann es zur Abspaltung eines fünften Leberlappens kommen (L^3), welcher mit seinem unteren Rande durch das oben schon erwähnte straffe *Ligamentum hepato-duodenale* an die Umbiegungsstelle des Dünndarmes geheftet ist (Fig. 9, *Lhp.*) Hinter diesem Ligament tritt die *Vena portarum* in die Leber hinein.

Der rechte Leberlappen erstreckt sich, da er nicht, wie der linke durch den Magen aufgehalten wird, viel weiter nach hinten, d. h. dorsalwärts und stösst bis an die Lunge, von deren netzartig angeordneten Gefässen er hie und da Eindrücke erhält (Spiritus-Exemplare). Ausserdem berührt er noch den Anfang des Fettkörpers und beim Weibchen den Oviduct.

Zieht man die beiden seitlichen Leberlappen auseinander und schlägt das Herz gegen den Kopf zurück, so sieht man die *Cava inferior* von der Leber zum Herz aufsteigen, und zugleich wird man eine schmale Substanzbrücke gewahr, mittelst deren die beiden seitlichen, sowie der mittlere Leberlappen miteinander zusammenhängen.

Die Gallenblase (Fig. 9, *G*), deren Lagebeziehungen ich oben schon bestimmt habe, ist mit ihrer dorsalen Seite durch kurzes straffes Bindegewebe mit der Leber verbunden und erhält noch eine weitere Fixation von Seiten des Bauchfelles. Gallensystem.

Von rundlich-ovaler Form besitzt sie überall glatte Wände und ist von einem engmaschigen Capillarnetz überzogen. Im frischen Zustande erscheint die gefüllte Gallenblase tief schwarzgrün, die Galle selbst lebhaft saftgrün.

Das ohne vorhergegangene Injection nur sehr schwer darzustellende Gallenausführungssystem setzt sich, was die gröberen Canäle anbelangt, folgendermaassen zusammen. An der dorsalen Fläche des mittleren

Leberlappens, unmittelbar hinter der Incisur, welche diesen vom rechten Leberlappen absetzt, findet sich ein Netzwerk von drei bis vier *Ductus hepatici* (Fig. 9, *Dh*), mit welchen sich der anfangs unpaare, bald aber in zwei Gänge sich spaltende *Ductus cysticus* (*Dcy*) verbindet. Aus diesem Canalnetz gehen drei Gallengänge von sehr ungleichem Caliber hervor (3). Sie legen sich gegen den vordersten Zipfel des Pankreas hin immer enger zusammen und treten, zu einem Gang confluirend, in die Substanz desselben ein. Im Moment, wo dieser Gang in die Längsachse des Pankreas umbiegt, erhält er noch einen weiteren Zuzug von Gallengängen (Fig. 9, Dh^1), die aus dem mittleren Leberlappen entspringen. So verstärkt läuft der Ductus choledochus in der Längsachse des Pankreas nach hinten und liegt dabei entweder an dessen ventraler Fläche frei zu Tage, oder er ist von einer dünnen Schicht des Drüsenparenchyms bedeckt. Nachdem er dann die Ausführungsgänge des Pankreas (Fig. 9, P^1) aufgenommen, tritt er als ein sehr starker, cylindrischer Canal an jener Stelle frei zu Tage, wo das Pankreas etwa in seiner Längenmitte anfängt, sich in fingerartige Lappen zu spalten (Fig. 9, Dc^1). Nachdem er so eine Strecke weit im *Ligamentum gastroduodenale* verlaufen ist, trifft er unter sehr spitzem Winkel auf das Duodenum, dessen dorsale Wand er mit schlitzförmiger oder länglich-ovaler Oeffnung durchbohrt.

Fig. 9.

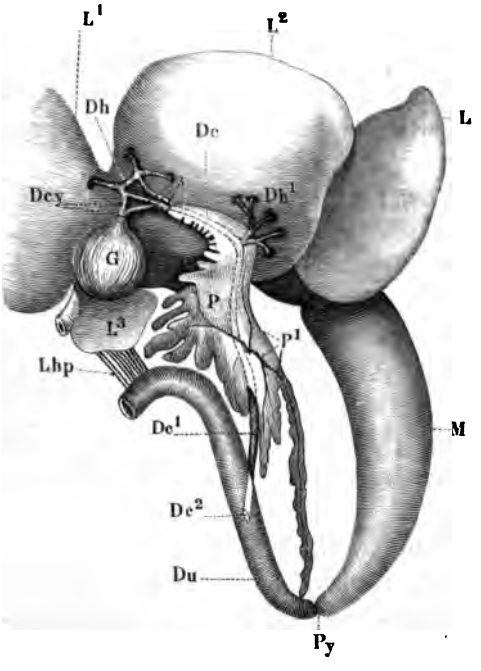

Pankreas und Gallenapparat.

Die Leber ist kopfwärts umgeschlagen ($L - L^3$), *Lhp* Ligamentum hepato-gastricum, *G* Gallenblase, *Dcy* Ductus cysticus, *Dh* Ductus hepatici, welche sich bei 3 zu dem Ductus choledochus (*Dc*) vereinigen. Dieser tritt in die Substanz des Pankreas (*P*) hinein und nimmt nach kurzem Lauf auf's Neue Ductus hepatici auf (Dh^1), P^1 Ductus pancreatici (durchscheinend gezeichnet), welche sich in den Ductus choledochus ergiessen. Letzterer tritt bei Dc^1 aus dem Pankreas hervor und mündet bei D^2 in das Duodenum (*Du*), *Py* Pylorus, *M* Magen.

Histologie der Leber.

Was die histologische Structur der Leber betrifft, so verdanken wir hierüber die sichersten Mittheilungen den Untersuchungen Hering's und Eberth's. Ihre Gefässverhältnisse, sowie auch die innigen Contactbeziehungen zwischen den Parenchymzellen einer- und den venösen Capillaren andererseits stimmen vollständig mit dem Bau der menschlichen Leber überein.

Die Leber zeigt sich am nächsten verwandt den tubulösen Drüsen, ihre zelligen Elemente sind aber viel grösser als bei Säugern und nur drei bis vier Zellen sieht man auf dem Querschnitt das Lumen je eines Drüsenschlauches umschliessen. Die grossen Zellkerne liegen stets an der, die Capillaren berührenden, Wand der Zelle; die Gallenwege sind drehrund, verlaufen dabei aber meist in stumpfwinkligem Zickzack. Ueberall stehen die Blutbahnen um den Durchmesser einer Leberzelle von den Gallenwegen ab und beide zusammen, Gallenwege und Capillaren, bilden in inniger gegenseitiger Durchflechtung rundmaschige Netze.

Die Amphibienleber zeichnet sich durch einen grossen Pigmentreichthum aus und die der Bindesubstanz angehörigen Farbzellen sind angehäuft zwischen den Blutgefässen und dem eigentlichen Leberparenchym, wo sie von einem bindegewebigen Gerüste getragen werden (Eberth).

Man kann diese Pigmentzellenmassen in eine corticale und eine centrale Schicht scheiden, wenn auch gerade bei Rana beide weit nicht so scharf differenzirt sind, wie bei anderen Amphibien. Ausser dem Alter ist auch die Jahreszeit von einem gewissen Einfluss auf die Entwickelung und Metamorphose der in Frage stehenden Gebilde. Die oft mit Fortsätzen versehenen, einzelnen, bald rundlichen, bald abgeplatteten Zellen sind von der Grösse weisser Blutkörperchen, durch einen grossen Reichthum an Kernen (2 bis 7), sowie durch amöboide Bewegungen (junge Thiere) ausgezeichnet. Stets bleibt, mag die Zelle ein- oder mehrkernig sein, neben den Kernen nur eine ganz schmale Zone Protoplasma übrig. Je grösser der Pigmentinhalt, desto geringer ist die Fettinfiltration der Leberzellen, doch kommen auch Ausnahmen vor. Vielleicht stehen Pigmentzellen und die Entwickelung der Geschlechtsstoffe in causalem Zusammenhang (Eberth).

Das Pankreas.

Bauchspeicheldrüse.

Die Bauchspeicheldrüse stellt ein membranartig dünnes, langgestrecktes Gebilde von lichter, gelblich brauner Farbe dar. In seiner

vorderen Hälfte mehr compact und stärker verbreitert, zeigt es nach hinten eine unregelmässig gelappte Form und kommt, wie oben schon bemerkt, in die Schlinge zwischen Magen und Duodenum zu liegen (Fig. 10, *P*).

Fig. 10.

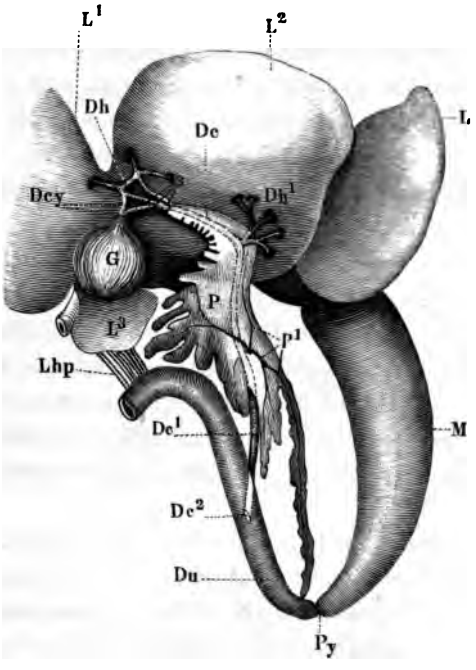

Auf zweierlei Weise kann man das Pankreas zur Anschauung bringen; entweder schlägt man die Leber mit dem ganzen Magen und Duodenum kopfwärts nach vorne, wodurch man die Dorsalseite des Organs zu Gesicht bekommt, oder man schlägt nur die Leber zurück und schneidet sämmtliche Bauchfellduplicaturen durch, welche das Duodenum mit dem hinteren Leberrand und dem Magen verbinden. Durch diesen Eingriff kann man alle drei Organe bequem von einander abziehen und das Pankreas nach Belieben entfalten.

Obgleich die einzelnen Lappen des Pankreas, welche sich fast ausschliesslich nur an seinem, dem Duodenum zugewandten Rande finden, nach Grösse, Form und Zahl bedeutenden, individuellen Schwankungen unterliegen, so kann man doch im Allgemeinen, die von uns oben aufgestellte Differenz bezüglich der Configuration der vorderen und hinteren Hälfte des Organs aufrecht erhalten. Der längste jener fingerartigen Fortsätze an seiner hinteren Circumferenz erstreckt sich bis zur *Pars pylorica* des Magens. Hier ist er durch Bindegewebe fixirt, und ebenso ist, wie uns bereits bekannt, das Vorderende des Organs, welches sich gegen die Gallenblase hin zu einem zungenartigen Fortsatz verlängert an die Unterfläche der Leber befestigt. Erwägen wir noch ferner, dass die ganze Drüse im *Ligamentum gastro-duodenale* suspendirt erhalten und die Duodenalschlinge fest mit dem hinteren Leberrande verlöthet wird, so sehen wir das Pankreas in einem festen

von der temporären Füllung und Entleerung des Magens und des Duodenums sowie durch die Peristaltik wenig alterirten Rahmen fixirt. Der Nutzen davon liegt auf der Hand, wenn wir uns des oben geschilderten, in der Längsachse des Organs verlaufenden *Ductus choledochus* erinnern, dessen Lumen dadurch ein für allemal garantirt erscheint.

Kurz bevor der Gallengang etwa in der Längenmitte des Pankreas (vergl. oben) frei zu Tage tritt, nimmt er dessen Ausführungsgang (*Ductus Wirsurgianus*) auf (Fig. 10, *P*[1]). Beide können vor ihrer Einmündung Netze erzeugen, doch scheinen auch noch kleinere separate Gänge an anderen Stellen einzumünden.

6. Die Milz.

Allgemeine Configuration der Milz.

Obgleich zum lymphatischen System gehörig soll sie, um den *Situs abdominis* vollends zu ergänzen, hier abgehandelt werden. Sie stellt einen kleinen, rundlich-ovalen, rothbraunen Körper dar, der in der Wurzel des *Mesenteriums* suspendirt und in der Höhe des beginnenden Dickdarmes, oder auch etwas nach vorne davon gelegen ist (Fig. 5, *Mz*). Ihr längster Durchmesser (6 mm bei mittelgrossen Fröschen) liegt in der Längsachse des Körpers. Ihr Querdurchmesser beträgt circa 5, ihr Dickendurchmesser 3 bis 4 mm. Der medianwärts schauende Rand (*Hilus lienis*) ist gerade oder auch leicht eingedrückt und enthält die ein- und austretenden, relativ grossen Milzgefässe; im Uebrigen ist das Organ allseitig glatt abgerundet und wendet seine grösste Convexität nach links.

Histologie der Milz.

Wie überall, so ist auch die Froschmilz aus Zellen, intercellularer Stützsubstanz und Blutkörperchen componirt. Ein Theil der sehr verschieden geformten zelligen Gebilde ist mit der Milzpulpa nur sehr locker verbunden und lässt sich in Folge dessen leicht isoliren, ein anderer Theil haftet fester an. Die Zwischensubstanz, die theils fadenartig, theils körnig-streifig ist, ist stellenweise nur spärlich entwickelt, so dass sich die einzelnen Zellen unmittelbar berühren; an anderen Stellen ist sie in mächtigen Lagen vorhanden. Sie enthält zuweilen beträchtliche Mengen von Pigment (C. K. Hoffmann). Die Capillarenenden gehen in der Regel mit zwei bis drei kurzen, breiten Zweigen in die Blutbahnen der Pulpa über. Letztere sind in Form eines Netzes rundlicher und polygonaler Maschen angeordnet, die durch

kurze, schmale Ausläufer mit einander in Verbindung stehen und die von den Kernen der Zellen der Pulpa, sowie von feinen Fädchen und Membranen der Stützsubstanz begrenzt werden.

Die Venen beginnen als gestreckt verlaufende, rasch sich erweiternde Canäle, welche an ihren Anfängen nur von einem gestreckten, mit elliptischen Kernen versehenen Netzwerk feiner, hier und da zu Membranen verbreiteter Fäden begrenzt sind; mit anderen Worten, ihre Anfänge besitzen durchbrochene Wandungen, und durch die Oeffnungen erfolgt ihre Communication mit den Räumen der Pulpa (C. K. Hoffmann).

7. Das Bauchfell.

Bauchfell.

Von der Mitte der vorderen Bauchwand ausgehend steigt das Peritoneum als *Peritoneum parietale* gegen die Herzgegend empor. Es folgt dabei dem in dieser Gegend diaphragmaartig sich verhaltenden, inneren Bauchmuskel und biegt mit ihm gegen das Pericardium um, mit dessen Unter- und Aussenseite es innig verwächst. Von hier aus schlägt es sich auf die Leber um (*Ligamentum coronarium*), streicht als viscerales Blatt auf ihrer Vorderfläche herunter und erzeugt zwischen ihr und der Bauchwand das in der Medianlinie liegende und auch auf das Pericard continuirlich sich fortsetzende *Ligamentum suspensorium hepatis et pericardii.* Auf den Seitenlappen der Leber streicht das Bauchfell nach rückwärts gegen die Lungen zu und indem letztere von vorne her in dasselbe eingestülpt sind, entsteht so jederseits ein weit in die Bauchhöhle eingetriebener beutelartiger Pleural- oder eigentlich Pleuroperitonealsack.

An der hinteren Lungencircumferenz verwächst das Bauchfell in der Gegend der *Radix pulmonis* mit der linken und rechten Seite des Oesophagus (Beginn des Mesenteriums) und indem es sich von hier aus zur Austapezirung der dorsalen Brustwand lateralwärts wendet, öffnet sich der Peritonealsack gerade hinter der Lungenwurzel in das *Ostium abdominale* der *Tuba Fallopiae.*

Während nun das dorsale Blatt des parietalen Bauchfells in seinem Laufe nach hinten an der ventralen Seite der Nieren herunterstreicht, kommen letztere retroperitoneal zu liegen. Im Gegensatz dazu sind die Geschlechtsdrüsen sowie die Oviducte vollständig in das Bauchfell eingestülpt und erzeugen dadurch starke Mesenterien.

Die Mesovarien werden, je mehr sich die Oviducte der Cloake nähern, um so länger und erhalten unter zahlreichen Faltenbildungen ihre höchste Ausbildung bei hochträchtigen Weibchen (vergl. den Geschlechtsapparat).

Am hinteren Ende der Oviducte, da wo letztere eine uterusartige Erweiterung zeigen, verkürzt sich das Mesoarium unter Bildung einer tiefen Tasche bedeutend und streicht nur noch auf der ventralen Seite der Oviducte herunter, so dass also ihre den Nieren zugekehrte Fläche vom Bauchfell frei bleibt. Jene Falte beruht auf der Einlagerung grosser, zwischen Oviduct und Ovarium ausgespannter Gefässe.

Nach hinten gegen die Cloakengegend schlägt sich das Mesenterium jedes Oviductes unter Bildung einer hohen, freien Falte auf die Blase hinüber und da letztere in ihrer dorsalen Mittellinie mit der vorderen Circumferenz des Enddarmes enge verlöthet ist, so handelt es sich nicht, wie beim Menschen, um ein unpaares *Cavum recto-versicale*, sondern um zwei tiefe, taschenartige Excavationen, welche hinter den beiden zipfelartigen Seitenhälften der Blase gelegen sind und sich in die Beckenhöhle hinab erstrecken.

Ihre dorsale Wand zieht sich jederseits zwischen Steissbein und Rectum hinein und erzeugt so ein sehr starkes Mesorectum, welches gegen die *Valvula Bauhini* immer höher wird und das sich von hier aus direct in das Mesenterium fortsetzt. Die Harnblase ist somit in ihrer ganzen Ausdehnung, mit Ausnahme ihrer dorsalen, mit dem Rectum verwachsenen Mittellinie, und eines kleinen Theiles ihrer Vordercircumferenz, vom Bauchfell eingeschlossen.

Gegen das hintere Ende des Mastdarmes wird das Mesorectum sehr kurz und straff und umhüllt jenes nur noch zu beiden Seiten. Die Hinterwand bleibt unbedeckt und an der vorderen adhärirt, wie wir gesehen haben, die Blase.

Das Mesenterium des *Tractus intestinalis* beginnt, wie oben bemerkt, schon weit vorne im Bereiche des Oesophagus zwischen beiden Lungenwurzeln. Von hier aus schiebt es sich an der Unterfläche der Leber herab, bedeckt die *Cava inferior* und wird durch die Gallenblase eingestülpt. Von hier aus schlägt es, durch das zungenförmige Vorderende des Pankreas abgelenkt, eine freie, bogige Falte hinüber zum concaven rechten Rande des Magens, welcher vollkommen ins Peritoneum eingestülpt ist.

Von jener Falte an bis zum Pylorus spannt sich, wie frühe bemerkt, das starke *Ligamentum gastro-duodenale*, in welch Pankreas suspendirt ist. Von seiner Fortsetzung, dem *Liga hepato-duodenale* und ebenso von den Beziehungen des Mesen zur Milz war oben schon die Rede.

Die Wurzel des Mesenteriums, welche die Wurzel der Ao schliesst, liegt genau in der Medianlinie, gerade vor der Wirb

II. Respirations-Organe.

Larynx.

Kehlkopf.

Den Eingang zum Larynx habe ich bei der Betrachtung der Mundhöhle schon einmal, wenn auch nur kurz, berührt und verweise deshalb auf die Fig. 2.

Unmittelbar am Ausschnitt des hinteren Zungenrandes liegt eine tiefe, halbmondförmige Falte, die sich nach hinten und abwärts vertieft, so dass das Kehlkopfgerüste als schwacher schnabelartiger Höcker gegen die Mundhöhle vorspringt.

Fig. 11.

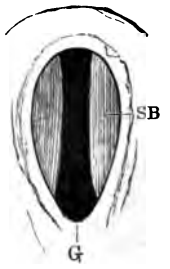

Aditus ad laryngem.

SB Stimmbänder.
G Stimmritze, weit geöffnet.

Zieht man die Stimmritze auseinander, so sieht man in der Tiefe die Stimmbänder weit gegen das Kehlkopflumen hereinspringen und die Stimmritze fast geradlinig begrenzen (Fig. 11, *SB*).

Geht man zur Darstellung des Larynx von der Mundhöhle aus und präparirt vorsichtig die Schleimhaut zurück, so geräth man zuerst auf die zugehörigen Muskeln, die sämmtlich paarig angeordnet sind, die jedoch erst später zur Sprache kommen sollen, nachdem wir uns zuvor mit der Lage und dem Bau des Kehlkopfgerüstes bekannt gemacht haben.

Der Kehlkopf von *Rana esculenta* liegt zwischen die, von den hinteren Zungenbeinhörnern gebildete, nach hinten offene Gabel eingelassen und ist darin ringsum durch fibröses Gewebe, das namentlich an der vorderen Circumferenz des Kehlkopfes eine ausserordentlich starke Entfaltung zeigt, fest fixirt (Fig. 13, *G G*[1]).

Zugleich ist durch die später zu betrachtenden *Musculi petro-hyoidei* (Fig. 13, *Ph*[4]) eine Garantie für das constante Offenbleiben des Einganges in die Lungen gegeben, so dass wir namentlich den vierten *Petro-hyoideus* als ein förmliches Sicherheitsventil für die ein- und ausströmende Luft betrachten dürfen.

Skelet des Kehlkopfes. Was das Skelet des Kehlkopfes anbelangt, so besteht es aus drei hyalinknorpeligen Stücken, wovon zwei paarig angeordnet sind. Letztere liegen in Gestalt zweier breiter, dreieckiger, senkrecht oder doch nur mässig schiefstehender Lamellen, rechts und links vom Kehlkopfeingang. Sie sind lateralwärts ausgebaucht, so dass beide zusammen an eine geschlossene Malermuschel erinnern (Fig. 12, *Ca*). Vorne und hinten sind sie durch straffes Gewebe beweglich mit einander verbunden. Ihrer Gestaltung gemäss lassen sich an ihnen drei Ränder unterscheiden, wovon der eine, wellig gebogene, die nach abwärts schauende Basis jeder Lamelle repräsentirt. An ihrem verjüngten vorderen und hinteren Ende sind sie etwas nach einwärts gebogen, und diese Protuberanzen bilden die äussersten Anheftungspunkte der beiden Stimmbänder (Fig. 12, 13 *Ca*[1]). Der zweite und dritte Rand der Lamelle schaut dorsalwärts und beide würden in der Mitte nach Art eines Dachgiebels zusammenstossen, wenn sich hier nicht drei zahnartige Prominenzen finden würden, eine kleinere vordere und hintere, sowie in dem halbkreisförmigen Ausschnitt zwischen diesen eine mehr lateralwärts sitzende grössere (Fig. 12, **).

Fig. 12.

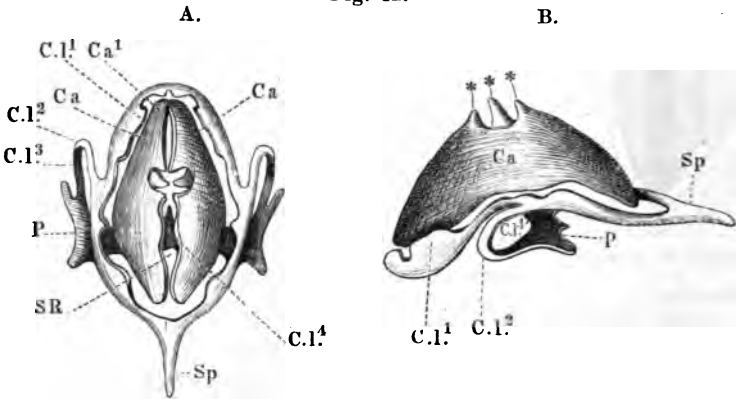

Knorpeliges Kehlkopfgerüste.

A von oben, B von der Seite gesehen. *Ca. Ca* Cartilago arytaenoida, *C.l.*, *C.l.*[1] — *C.l.*[4] Cartilago cricoidea. *Sp* Spiessartiger Fortsatz der letzteren. *P* Plattenartige Ausbreitung des ventralen Theiles der Cartilago cricoidea. *SR* Stimmritze. *** Drei zahnartige Protuberanzen am Ary-Knorpel.

Auf der ganzen Länge der concaven Seite jeder Knorpellamelle spannt sich, etwa in der Mitte ihrer Höhe das breite Stimmband aus (Fig. 11, *SB*). In dorsaler Richtung gewölbt, erzeugt es von der Ventralseite betrachtet eine Kuppel, die zuweilen durch eine von der Seite einspringende Querfalte in zwei Abtheilungen, eine vordere und hintere zerfallen kann, Fig. 13, *SB*. Bei gewissen exotischen Anuren ist letzteres constant der Fall und es sind dann die beiden Abtheilungen ausserordentlich tief.

Der zweite Kehlkopfknorpel ist unpaar und repräsentirt seinem Grundplane nach, einen rundlich-ovalen Ring, mit welchem der oben beschriebene Knorpel durch kurzes, straffes Gewebe verbunden ist.

An seiner hinteren Circumferenz (Fig. 12, *Sp*) trägt er einen starken, spiessartigen Fortsatz, welcher der ventralen Schlundwand innig anliegt. Die Seitenpartien des Knorpelringes (Fig. 12, 13, *Cl* – *Cl*⁴) zeigen an verschiedenen Stellen individuell stark variirende Anschwellungen und zwar begegnen wir den stärksten in Form von senkrecht sich erhebenden, plattenartigen Anschwellungen, welche wie zwei Bügel die vorhin betrachteten Knorpel zwischen sich fassen (Fig. 12, 13, *C.l.*¹). Der vordere Rand des Knorpelringes ist eingekerbt.

Vor der Mitte seiner seitlichen Circumferenz schickt der Knorpelring

Fig. 13.

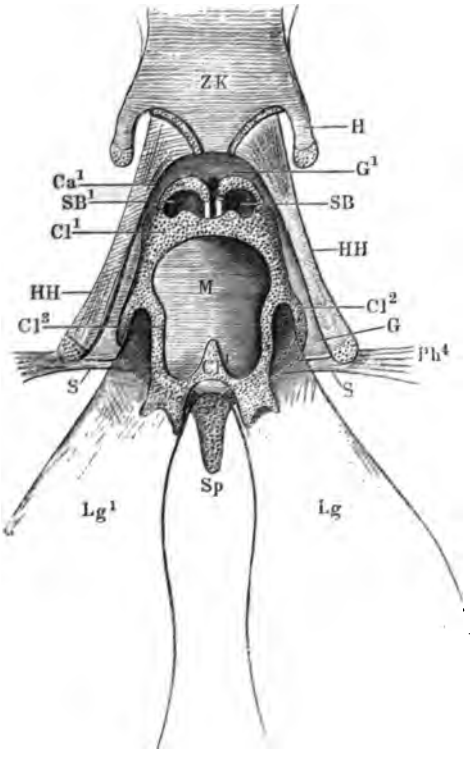

Ventrale Ansicht des Kehlkopfes sammt einem Theile des Zungenbein-Apparates und der Lungen.

ZK Zungenbeinkörper.
HH Grosse und *H* kleine Hyoidhörner.
*G G*¹ Bindegewebe, welches das Kehlkopfgerüste in der Gabel der Zungenbeinhörner befestigt.
*Ph*⁴ Vierter M. petrohyoideus.
S Sehne desselben.
M Fibröse Membran.
*C. a.*¹ Vorderende der Cartilago arytaenoidea.
S B, *S B*¹ Schleimhautbucht an der Unterseite der Stimmbänder.
*C.l. C.l.*¹ – *C.l.*⁴ Cartilago arytaenoidea (siehe den Text).
Sp Fortsatz der letzteren.
Lg Lg Lungen.

jederseits einen schlanken, elegant bogig geschwungenen Fortsatz in die Tiefe (Fig. 12, 13, *C, l*[2]). Anfangs nach vorne gekrümmt, wendet er sich bald darauf, weit auswachsend, nach rückwärts und verbreitert sich zu einer Platte (*P*), welche zwei Fortsätze erzeugt und die durch eine schlanke, nach vorne schnabelartig ausspringende Knorpelcommissur mit der Gegenplatte der anderen Seite zusammenhängt (*Cl*[4]). Dieses basalwärts liegende Spangensystem liegt in einem Niveau mit dem vor dem Seitenast liegenden Theile des Knorpelringes. Indem es also basalwärts von der hinteren Hälfte des Knorpelringes liegt, existirt zwischen beiden ein Hohlraum, der nach rückwärts in die beiden Lungen hineinführt. Mit anderen Worten, jede Lungenwurzel wird von einer Knorpelspange umrahmt (Fig. 12, 13, *C.l.*[2], *C.l*[3], *P*) und so expandirt erhalten.

Die Lichtung des Ringknorpels wird basalwärts von einer fibrösen Membran (Fig. 13, *M*) ausgefüllt und diese bildet den ventralwärts mässig ausgebauchten, eigentlichen Boden der Stimmlade. Von oben her in letztere hineinschauend, sieht man von hinten her in der Mittellinie eine starke Schleimhautfalte vorspringen, wodurch die hintere Hälfte der Stimmlade in zwei Buchten getheilt wird. Sie bildet jederseits die mediale Begrenzung des Einganges in die Lungen und entspricht bezüglich ihrer Lage der sogenannten Carina der menschlichen Trachea. Eine eigentliche Luftröhre im Sinne der höheren Wirbelthiere kommt dem Wasserfrosch nicht zu.

Was endlich die Deutung der oben beschriebenen Kehlkopfknorpel anbelangt, so sind die beiden muschelartigen Knorpellamellen mit den Aryknorpeln, der zweite Knorpel aber mit dem Ringknorpel der höheren Vertebraten zu vergleichen. Sehr wahrscheinlich aber ist in letzterem auch noch der Anfangstheil einer Luftröhre mit enthalten. Die ganz fehlende *Cartilago thyreoidea*, sehen wir physiologisch durch die hinteren Zungenbeinhörner ersetzt.

Muskeln des Kehlkopfes.

Von der Mundhöhle her präparirend trifft man jederseits zuerst auf einen breiten, vom Hinterende des hinteren Zungenbeinhornes entspringenden Muskel, der quer zur Längsachse des Kehlkopfes angeordnet ist und sich nahe dem oberen Rande des Aryknorpels unter fächerartiger Ausstrahlung inserirt (Fig. 14, *D.l.*). Seine Wirkung als Dilatator liegt auf der Hand.

Mit einer zweiten, kleineren Portion inserirt er sich seitlich am Ringknorpel und an eben dieser Stelle verbindet er sich aufs Engste mit den Fasern des tiefliegenden Constrictors (*Col*[1]).

Nach Entfernung des ganzen Dilatators (vergl. die linke Seite der Fig. 14) übersieht man die in tieferem Niveau gelegenen Verengerer des Kehlkopfes, deren jederseits drei vorhanden sind. Zwei davon (*Co. l* und *Co. l*[1].) wirken in directer, der dritte (*C. a. l*) in indirecter Weise.

Um mit letzterem zu beginnen, so entspringt derselbe jederseits von der hinteren Hälfte der dorsalen Fläche des hinteren Zungenbeinhornes, verlässt dieses und biegt dann nach vorne und medianwärts ab, um mit seinem Gegenstück zusammenzufliessen. Dies geschieht unter Bildung einer sehnigen Raphe genau in der Mittellinie in jenem Winkel, wo sich die beiden verbreiterten Basen der Zungenbeinhörner mit der Zungenbeinplatte verbinden (Fig. 14, *I. t.*).

Dort verwachsen sie mit einer äusserst derben Membran, welche jenen Winkel ausfüllt und die *Rima laryngis* von vorne her capuzenartig überlagert (Fig. 13 u. 14, *G*[1]).

Fig. 14.

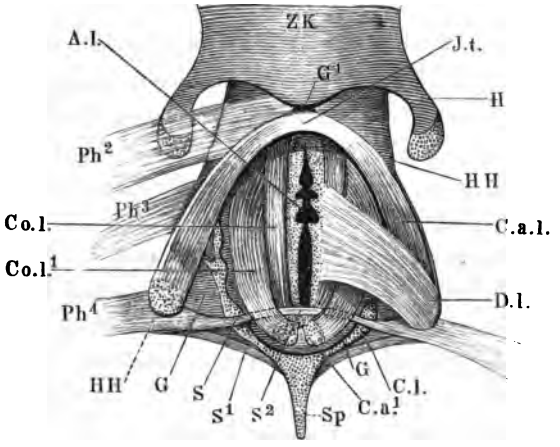

Muskeln des Kehlkopfes.

D. l. Dilatator laryngis.
C. a. l Hoher und zugleich lateralwärts liegender Constrictor laryngis, dessen beide Hälften bei *J. t.* eine Inscriptio tendinea bilden.
Co. l. Hoher, medianwärts vom letzteren liegender Constrictor.
Co. l.[1] Tiefer Constrictor laryngis.
Ph[2] — *Ph*[4] Zweiter bis vierter Petrohyoideus; der vierte erzeugt die sehnigen Ausstrahlungen *S S*[1] *S*[2].
HH Grosse Zungenbeinhörner, welche durch fibröses Gewebe (*G G*[1]) mit dem Ringknorpel *C. l.* verbunden sind.
Sp Fortsatz des Ringknorpels.
A. l. Aditus laryngis zwischen den Aryknorpeln.
C. a.[1] Hinterenden der letzteren, von welchen der hohe Constrictor *Co. l.* entspringt.
H. Kleine Zungenbeinhörner.
ZK Zungenbeinkörper.

Der eben beschriebene Muskel wirkt als Adductor der hinteren Zungenbeinhörner und indem diese den ganzen Kehlkopf in die Klemme

nehmen, wird eine Verengerung der *Rima glottidis* auf indirecte Weise zu Stande gebracht.

Die beiden anderen Constrictoren lassen sich, obgleich in sehr enger gegenseitiger Berührung stehend, in einen hohen, mehr medianwärts und einen tiefen, mehr lateralwärts liegenden scheiden. Ersterer (Fig. 14, *Co. l.*) entspringt am medialen Rande des Vorderendes des Zungenbeinhornes, läuft entlang der ganzen Aussenfläche des Aryknorpels, nahe seinem oberen Rande, nach rückwärts und strahlt am hinteren Ende desselben, medianwärts mit dem der anderen Seite etwas convergirend, in eine fibröse Platte aus.

Mittelst dieser Platte, welche die *Rima laryngis* nach hinten zum Abschluss bringt, hängt sich der Muskel an einer starken, fadenartigen Sehne (Fig. 14, S^2) auf, welche in rein transverseller Richtung an der hinteren Circumferenz der *Rima laryngis* herüber zieht und die als fibröse, in der Mittellinie mit der der anderen Seite continuirlich sich verbindende Ausstrahlung des vierten *Musculus petro-hyoideus* aufzufassen ist.

Letztgenannter Muskel (Fig. 14, Ph^4) inserirt sich nämlich mit dem grössten Theil seiner Fasern an der hinteren, knorpeligen Apophyse des Zungenbeinhornes *HH*, mit einem kleineren Theil aber strahlt er in zwei Sehnen aus, wovon die eine eben geschildert wurde (Fig. 14, S, S^2), während sich die andere seitlich an der hinteren Partie des Ringknorpels inserirt (S^1).

So hängt also der vierte *Petro-hyoideus* und der hohe Constrictor durch eine intermediäre Sehne direct zusammen und beide zusammen lassen sich gewissermaassen als die zwei Bäuche eines Biventers auffassen. Aus dem Mitgetheilten geht nun auch die oben schon kurz angedeutete Wirkung des vierten *Petro-hyoideus* als eines Spanners und Fixators des Ringknorpels klar genug hervor.

Die Faserrichtung des tieferen Constrictors (Fig. 14, $Co. l.^1$) läuft anfangs mit derjenigen des oben beschriebenen Muskels parallel, gewinnt aber bald einen mehr medianwärts ziehenden Verlauf. Er entspringt rechts und links neben der Mittellinie je von dem hintersten, höckerartig prominirenden Ende (Fig. 14, $Ca.^1$) der *Cartilago arytaenoidea.* Dabei liegt er hinter und tief unterhalb der Sehne des vierten *Petro-hyoideus.* Im Laufe nach vorwärts füllen seine Fasermassen den Winkel zwischen dem hinteren Zungenbeinhorn und dem hochliegenden Constrictor zum grössten Theil aus. Sie senken sich dabei, entsprechend der schiefen Längsachse der Giessbeckenknorpel

nach vorne zu immer mehr in die Tiefe, so dass man ihren Ansatzpunkt am vordersten Ende der Aryknorpel erst gewahr wird, wenn man die beiden, zuerst beschriebenen Constrictoren entfernt. Ihr Hinterende liegt somit in viel höherem Niveau als ihr Vorderende.

Histolo des Kel kopfes

In histologischer Beziehung besteht die Auskleidung des Larynx aus einer directen Fortsetzung der *Mucosa oris et pharyngis*. Ueberall — auch auf den Stimmbändern — ist er von hohem Flimmerepithel und zahlreichen Becherzellen ausgekleidet.

Die Grundsubstanz der Stimmbänder bildet ein äusserst dichtfaseriges, von zahllosen, spindelförmigen Zellen, die an beiden Polen zu Fibrillen auswachsen, durchsetztes Bindegewebe.

Die Lungen.

Allgemei Configur tion de Lungen

Die Lungen stellen zwei weite, dünnwandige, symmetrisch gelagerte Säcke dar (Fig. 13, *Lg*, *Lg*[1]). Bei ihrem Ursprung aus der Stimmlade halsartig verengt, dehnen sie sich weiterhin zu ellipsoiden, mit weitem Lumen versehenen Blasen aus, die beide von gleicher Grösse sind und nach hinten zipfelartig zugespitzt enden. Mit Ausnahme ihres, an der Stimmlade adhärirenden Anfangstheils liegen sie mit ihrer ganzen übrigen Masse frei im Leibesraume und erhalten hier, wie wir oben gesehen haben, von Seiten des Bauchfelles einen serösen, glatten Ueberzug, eine Pleura.

An ihrer Innenfläche findet sich ein reiches Netzwerk, das aus zahlreichen, ins Lumen einspringenden Bälkchen besteht. Ihre Stärke unterliegt ausserordentlich zahlreichen Schwankungen, immer jedoch stehen sie in gerader Proportion zu den unterliegenden Gefässen, d. h. sie repetiren letztere in Form eines zierlichen Reliefs. Der grosse Blutreichthum lässt das frische Organ zart hellroth erscheinen und da, wie oben bemerkt, die Wände sehr dünn sind, so schimmert das Balkenwerk schon äusserlich durch und erzeugt auf der Lungenoberfläche eine netzartige Zeichnung (Fig. 6, *Lg*, *Lg*[1]).

Die grösseren Gefässe verlaufen stets an der Peripherie der weiteren Maschen, während die kleineren, beziehungsweise die Capillaren im Binnenraume, im Fundus derselben angeordnet sind. Sämmtliche Oeffnungen des so entstehenden, aus vier- bis fünfeckigen Nischen oder Alveolen componirten Netzwerkes sind dem allgemeinen Lumen des Lungensackes zugekehrt, so dass die eingeathmete Luft mit der gesammten, alveolaren Binnenfläche in Contact zu kommen im Stande ist.

Histologie der Lunge.

Die eigentliche Gerüstsubstanz der Lunge besteht aus einem faserigen Bindegewebe, dem zahlreiche elastische Fibrillen und vor Allem grosse Mengen glatter Muskelfasern beigemischt sind. Dazu kommen noch schwarze Pigmentzellen.

Die Muskelzüge bilden, nächst den eingelagerten Gefässen, die Hauptstütze der die Alveolenmaschen bildenden Leisten und zwar treten sie besonders reichlich in den verdickten, freien Innenrändern derselben auf. Von diesen starken und compacten Hauptstämmen gehen dünnere Züge und von diesen selbst wieder einzelne, isolirte Muskelfasern ab, um über den flachen Grund der Alveolen, nahe ihrer inneren Oberfläche wegzuziehen (C. K. Hoffmann).

Die respiratorischen Capillarnetze ziehen, unregelmässige, rundliche oder polygonale Netze bildend, über die kleineren Alveolensepta continuirlich hinweg und würden, abgesehen von ihrer der Lungenwand angewachsenen Circumferenz frei in das Lungenlumen zu liegen kommen, wären sie nicht von einem, die ganze respirirende Lungeninnenfläche überziehenden Plattenepithel bedeckt. Die Zellkerne kommen dabei stets in die Lichtungen der Capillarmaschen zu liegen.

Auf den freien Rändern aller höheren Leisten, sowie in der Lungenwurzel finden sich als Fortsetzungen des den Vorderdarm charakterisirenden Epithels cylindrische Flimmer- und Becherzellen. Solche cylindrische Zellen finden sich oft auch gruppenweise mitten im Alveolenepithel, wo sie eine grössere Capillarmasche erfüllen können (C. K. Hoffmann).

Nach den Untersuchungen Küttner's spaltet sich die an die Lunge herantretende *Arteria pulmonalis* in rascher Aufeinanderfolge in drei, gleich dicke Hauptstämme (*Ramus posterior*, *externus* und *internus*), die unter allmäliger Convergenz zur Lungenspitze ziehen.

Jeder dieser Hauptstämme erzeugt auf seinem Wege dahin einen kürzeren, ebenfalls zur Lungenspitze gehenden Zweig, so dass die Lungenoberfläche in sechs arterielle Gefässsectoren getheilt wird. Von diesen sechs Gefässen strahlen Zweige zweiter resp. dritter Ordnung federbartartig aus und erst aus ihren Enden bilden sich baumartige Verzweigungen mit endlichem capillärem Zerfall. Von hier aus erfolgt dann wieder die Sammlung zu einem capillaren Venennetz, dessen Muttergefäss, eine kurze Strecke sichtbar, an das erste nächste Septum tritt und in die Tiefe hinabsteigt. An den meisten Alveolen begegnet man einer zuführenden Arterie und zwei bis drei abführenden Venenwurzeln (C. K. Hoffmann).

Schallblasen.

Ueber ihren paarigen Eingang wurde schon oben bei der Beschreibung der Mundhöhle (Fig. 2, *S*) berichtet. Sie bilden Aussackungen der Mundschleimhaut und kommen nur den männlichen Thieren zu. Ihre Wand besteht aus einem bindegewebigen, von reichlichen elastischen Fasern durchzogenen Stroma, innen von einem Plattenepithel, aussen von einer quergestreiften Muskelschicht überzogen. Letztere ist eine directe Fortsetzung des die ganze Blase schleuder- oder beutelartig umhüllenden *Musculus mylo-hyoideus* (Fig. 15, *My*, *My*[1]). Schallblasen.

Fig. 15.

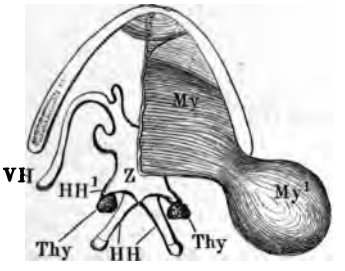

Ausgestülpte Schallblase und freigelegte Glandula thyreoidea.

My **M. mylohyoideus, der sich bei** ***My*[1] **auf die Schallblase fortsetzt.**
Thy **Glandula thyreoidea.**
Z **Zungenbeinkörper.**
VH, HH*[1] **u.** ***HH **Vordere, kleine und grosse Zungenbeinhörner.**

Wenn das Thier schreit, so werden die Schallblasen aufgebläht und fungiren als Resonatoren; dabei treten sie bei *Rana esculenta* jederseits hinter und etwas unterhalb des *Angulus oris* und des Trommelfelles sackartig hervor. Die äussere Haut, die, während die Blasen in der Ruhelage sich befinden, an der betreffenden Stelle eine von hohen Falten begrenzte Nische erzeugt, wird mit ausgestülpt, denn sie ist hier verdünnt und ungemein dehnbar. Zur Verwachsung mit dem Sacke kommt es nicht.

Jede Schallblase liegt ganz getrennt für sich und communicirt nirgends mit der der anderen Seite.

III. Blutgefässdrüsen.

Thymus.

Form und Lage der Thymus.

Man findet das Organ, wenn man die Haut hinter dem Trommelfell und dem Kieferwinkel entfernt und den dadurch zum Vorschein kommenden *M. depressor mandibulae* (Fig. 16, *D. m.*) zurückschlägt. Sie liegt als ein länglich-ovales oder wurstförmiges Gebilde (*Th*) in der Spalte zwischen ihm und dem anstossenden *M. sternocleido-mastoideus* (*St.*) und schaut auch wohl am hinteren Rande des erstgenannten Muskels etwas hervor.

Fig. 16.

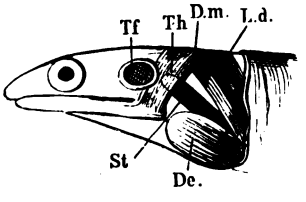

Lagebeziehungen der Glandula Thymus.

Th Gl. Thymus.
Tf. Trommelfell.
D. m. Depressor mandibulae.
L. d Latissimus dorsi.
St Sternocleido-mastoideus.

Stets liegt sie in einem lymphartigen, von viel Bindegewebe, Fett und zahlreichen Gefässen erfüllten Hohlraume. Bei *Rana temporaria*, wo die Thymusdrüse viel kleiner und kugelartiger ist, liegt sie weiter zurück auf dem Kopfnicker in dem Winkel zwischen *Latissimus dorsi* und dem Deltamuskel (Fig. 16, *L. d.* und *De.*).

Histologie der Thymus.

In histologischer Beziehung lässt sich constatiren, dass sie von einer bindegewebigen Aussenhülle eingeschlossen wird, von welcher zahlreiche, zu Netzen sich verbindende Bälkchen ins Innere hineinspringen. Die dadurch entstehenden Hohlräume werden von lymphoiden Zellen dicht erfüllt, ohne dass es mir gelungen wäre, ein eigentliches Epithel nachzuweisen. Ausser jenen kleinen lymphkörperchen-

artigen Zellen finden sich auch noch grössere, zellige Elemente von runder Form, deren Natur ich nicht näher untersucht habe.

Glandula thyreoidea.

Schlägt man den *M. sterno-hyoideus* zurück, so erscheint dorsal von seinem vorderen Ende, kurz, ehe sich dasselbe, zwischen den *Mm. genio-hyoidei* hindurch gegen das Zungenbein in die Tiefe senkt, jederseits ein kleines, rothbraunes Körperchen (Fig. 17, *Thy, Thy*) von dreieckiger oder auch mehr ovaler Form. Es liegt genau in dem Winkel, den das grosse und kleine hintere Zungenbeinhorn (*HH, HH*[1]) an der hinteren Circumferenz des Zungenbeinkörpers (*Z*) mit einander erzeugen. Es ist leicht kenntlich durch die zahlreichen Gefässe, die sich in seiner Nähe büschelartig zusammendrängen, besonders aber durch die mächtige *Vena jugularis*, mit deren ventraler Circumferenz es fest verlöthet ist. Schilddrüse

Fig. 17.

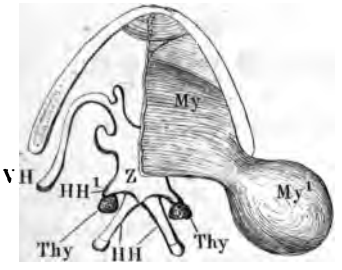

Ausgestülpte Schallblase und freigelegte Glandula thyreoidea.

My **M. mylohyoideus, der sich bei** ***My*[1] **auf die Schallblase fortsetzt.**
Thy **Glandula thyreoidea.**
Z **Zungenbeinkörper.**
VH, HH*[1] **u.** ***HH **Vordere, kleine und grosse Zungenbeinhörner.**

Seine dorsale Oberfläche ist unregelmässig buchtig und zerklüftet, seine ventrale dagegen meistens convex und glatt.

Nicht selten trifft man in der Nähe des überreich vascularisirten, von einem dichten Capillarnetz durchzogenen Organs noch mehrere, kleinere Nebenschilddrüsen.

Aehnlich wie bei der Thymus springen auch hier von einer bindegewebigen Aussenhülle aus zahlreiche, zu Netzen sich verbindende Septa ins Innere herein und die maschigen Hohlräume sind von lymphoiden Zellen dicht erfüllt.

IV. Urogenital-System.

Topographische Verhältnisse.

Topographie des Urogenital-Systems.

Schneidet man das Mesorectum durch, so sieht man, wie dorsalwärts von ihm, zwischen den beiden, in Folge des Schnittes klaffenden Blättern seiner Wurzel ein starkes Gefäss erscheint, die *Vena cava inferior* (vergl. Fig. 49 der Gefässlehre). Sie bekommt rechts und links einen Zuzug zahlreicher Queräste, welche der Niere und dem Hoden entstammen (Fig. 18, *Cv*).

Fig. 18.

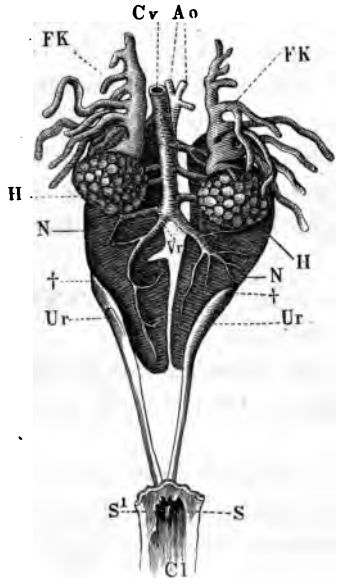

Der gesammte männliche Urogenital-Apparat, von der Ventralseite gesehen.

NN Nieren.
Ur Ur Die Ureteren, welche bei † am lateralen Nierenrande hervortreten.
*S S*1 Ihre Ausmündung in die Cloake (*Cl*).
HH Hoden. *FK*, *FK* Fettkörper.
Cv Vena cava inferior. *Ao* Aorta.
Vr Venae revehentes.

Das so entstehende Gefäss trennt die beiden Hoden, sowie die nach vorne von ihnen befindlichen Fettkörper (Fig. 18, *H*, *FK*). Diese beiden Gebilde stossen, so lange das Mesorectum erhalten ist, in der Mittellinie noch viel näher zusammen und weichen nach Durchschneidung desselben etwas zur Seite (vergl. Fig. 18).

Zieht man die untere Hohlvene etwas lateralwärts, so erscheint hinter ihr die *Aorta descendens* (Fig. 18, *Ao*), welche in einer und derselben Achse mit jener gelegen ist.

Die Hoden liegen in einer seichten Delle der ventralen Nierenfläche und

sie sowohl als der Fettkörper bedecken somit den vorderen Theil der Nieren. Will man also letztere ganz überschauen, so muss man jene beiden Organe zuvor entfernen.

Nach hinten von den Hoden liegen die Nieren sammt ihrem Ausführungsgang, dem Ureter, frei zu Tage und reichen vom vorderen Rande des vorletzten Wirbels bis etwas über die Längenmitte des Steissbeines nach hinten (*N*, *Ur*).

Wie ich oben schon bemerkte, sind die Hoden ganz in das Bauchfell eingestülpt und nur medianwärts bleibt eine kleine Stelle (*Hilus*) für den Ein- und Austritt der Gefässe und der Ausführungsgänge davon frei. Die Nieren liegen, wie wir ebenfalls schon wissen, retroperitoneal, d. h. sie sind nur an ihrer ventralen Fläche vom Peritoneum überzogen. Dorsalwärts stossen sie an den *Plexus lumbo-sacralis.*

Die Ausmündungsstellen der Ureteren liegen, wohl von einander getrennt, in der dorsalen Wand der Cloake in Gestalt zweier, in einer nischenartigen Vertiefung gelegener Längsschlitze (Fig. 18, 23, *S*, S^1).

Beide sind nur durch einen kleinen Intervall von einander getrennt und stossen rechts und links beinahe in der Medianlinie zusammen.

Dies eben Mitgetheilte gilt, was den Harnapparat und die Gefässverhältnisse betrifft, in gleicher Weise für beide Geschlechter. Die **Ovarien** entsprechen in ihrer Lage im Wesentlichen den Hoden (Fig. 23, *Ova*), d. h. sie liegen in symmetrischer Anordnung an der Ventralseite der Nieren. Lateralwärts von ihnen wie von den Nieren liegt jederseits der Oviduct, der die ganze Längsachse des Körpers, von der Lungenwurzel bis zur Cloake, durchzieht. Beide, der Eileiter sowohl wie der Eierstock, unterliegen, je nach verschiedenen Jahreszeiten, den allergrössten Schwankungen nach Form und Ausdehnung, so dass die Nieren zu gewissen Zeiten von ihnen vollkommen verdeckt werden (Fig. 23, *Ov*).

Ueber das Nähere handeln die speciellen Capitel.

1. Der Harnapparat.

Die Nieren.

Allgemeine Form verhältnisse der Nieren.

Jede Niere stellt einen braunrothen, länglichen Lappen dar, von ungefähr halbmondförmiger Gestalt, mit innerem geradem und äusserem convexem Rande (Fig. 19).

Fig. 19.

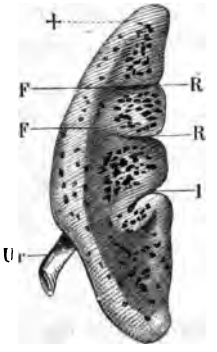

Die rechte Niere von der Ventralfläche.

RRI Incisuren am medialen Rande, welche lateralwärts in die Furche *FF* münden. Bei † beginnt (auf der Dorsalseite) der Ureter, der bei *Ur* frei zu Tage tritt. Die schwarzen Punkte zeigen die Hauptverbreitungsbezirke der Nephrostomen.

Das in dorso-ventraler Richtung stark abgeplattete Organ verjüngt sich nach vorne und hinten zu ziemlich stark. Seine, mit der Längsachse des Körpers zusammenfallende, grösste Längenausdehnung beläuft sich bei mittelgrossen Fröschen auf ca. 16 mm, die grösste Breite auf 6 bis 7 mm.

Während der äussere convexe Rand durchaus glatt ist und nur an seinem hinteren Drittel von Seiten des Ureters eine leichte Impression erfährt, ist der mediale Rand an verschiedenen, gewöhnlich an drei Stellen eingekerbt. Die tiefste von zwei wulstigen Lippen umsäumte Incisur (Fig. 19, *I*) ist die hinterste, die beiden vorderen (*RR*) zeigen individuelle Schwankungen.

Jede Incisur setzt sich lateralwärts in eine tiefe und breite Furche fort und alle drei Furchen münden in eine breite, die ganze Länge der Ventralfläche des Organs durchziehende Furche ein (Fig. 19, *FF*). Alle diese Vertiefungen beruhen auf der Einlagerung der *Venae revehentes* d. h. der Nierenwurzeln der *Vena cava inferior*.

Die ganze, ventrale Nierenfläche erhält so ein lappiges und gefurchtes Aussehen; sie ist *in toto* mässig concav, die dorsale Fläche dagegen glatt und etwas convex.

Feinerer Bau der Nieren-Nephrostomen.

Auf der ventralen Nierenfläche — am deutlichsten nach vorhergegangener Chromsäure-Alkohol-Behandlung — trifft man zahlreiche, gerade noch mit blossem Auge erkennbare, weissliche Körperchen, die am zahlreichsten auf den, durch die *Venae revehentes* abgegrenzten

Territorien getroffen werden. Sie liegen hier zu mehreren Hunderten zerstreut, nehmen aber sowohl gegen den lateralen Nierenrand, als auch gegen das hintere Nierenende bedeutend an Menge ab, und liegen nicht mehr gruppen- oder reihenweise zusammen, sondern treten nur noch vereinzelt auf (Fig. 19).

Schon bei guter Lupenvergrösserung erweckt jedes Körperchen den Eindruck eines kurzen Fädchens mit angeschwollenem, freiem Ende. Man bekommt den Eindruck als hätten sich zahlreiche, minimale parasitische Würmchen in schiefer Richtung in das Nierenparenchym eingebohrt.

Mit der Grenze des Peritoneums hören auch alle jene Körperchen, die man als Nierentrichter oder Nephrostomen zu bezeichnen pflegt, auf, d. h. die dorsale Nierenfläche ist ganz frei davon.

An jedem Nephrostom lassen sich zwei verschiedene Abschnitte unterscheiden, nämlich das frei gegen die Peritonealhöhle geöffnete, erweiterte, von Flimmerzellen ausgekleidete Trichterende und der in die Nierensubstanz sich einsenkende Trichterstiel. Letzterer kann sich theilen und andererseits können auch zwei Trichterstiele zu einem gemeinsamen Nephrostom zusammenfliessen oder endlich kommen Oesenbildungen vor, indem sich zwei aus einem gemeinsamen Nephrostom entsprungene Trichterstiele wieder mit einander vereinigen.

Allen diesen Vorgängen begegnet man bei *Rana esculenta* nicht so häufig, wie bei *Rana temporaria*, wo sie beinahe die Regel zu bilden scheinen (J. W. Spengel).

In welchen Abschnitt der Harncanälchen die Trichterstiele einmünden, war lange Zeit Gegenstand der Controverse und erst in neuester Zeit wurde durch M. Nussbaum das Dunkel vollständig aufgehellt und Folgendes darüber festgestellt.

Im Larvenstadium der anuren Batrachier existirt eine gewisse Periode, in welcher die Wimpertrichter, wie dies bei Urodelen das ganze Leben hindurch die Regel bildet, mit dem ersten Abschnitt, d. h. mit dem Hals der Harncanälchen in continuirlichem Zusammenhange stehen. Im Laufe der Entwickelung jedoch werden bei den Anuren die Wimpertrichter vom Hals der Harncanälchen abgedrängt und treten in Verbindung mit den den vierten Abschnitt der Harncanälchen in lang gezogenen Maschen umspinnenden Portalvenen.

Durch diese Thatsache stellt sich nun die Bauchhöhle der Anuren als ein Lymphraum heraus, wie bei den höheren Wirbelthieren. Zur Zeit der functionirenden Vorniere aber und während des Zusammen-

hanges der Wimpertrichter mit dem Hals der Urnierencanälchen ist die Bauchhöhle, wie bei den erwachsenen Urodelen, ein Excretionsapparat, da die in ihr enthaltene Flüssigkeit durch die Wolff'schen Gänge, die späteren Ureteren, nach aussen abgeführt wird.

„Es vollzieht sich demgemäss — bemerkt Nussbaum weiterhin — im Laufe der Entwickelung bei den anuren Batrachiern ein gewaltiger Functionswechsel der Bauchhöhle, ein Fortschritt von einer weniger vortheilhaften zu einer besseren Einrichtung, da das vorher für den Organismus verloren gehende, flüssige und sicher lymphähnliche Transsudat der Bauchhöhle späterhin nach Art der übrigen Lymphe dem Blutgefässsystem wieder zugeführt wird.

Aehnliche Unterschiede finden sich bei Würmern, wenn man bedenkt, dass bei vielen dieser Thiere die Schleifencanäle mit offenen Trichtern in die Leibeshöhle hineinragen, bei anderen dagegen nach innen blind geschlossene, auf der äusseren Haut mündende Schläuche darstellen. Die letztere Einrichtung führt in die Excretionsorgane nur diejenigen Stoffe hinein, welche von den Zellen ausgewählt werden, während der offene Trichter mechanisch durch seine Wimperung noch den ganzen flüssigen Inhalt der Bauchhöhle hineintreibt."

Harncanälchen und Malpighi'sche Kapseln.

Im Vorstehenden war schon da und dort vorübergehend von den Harncanälchen die Rede und es ist jetzt Zeit, uns näher darüber zu orientiren.

In der Anuren- wie überhaupt in der Amphibienniere kann man nach dem Vorgange J. W. Spengel's vier verschiedene Abschnitte der Harncanälchen unterscheiden.

Was zunächst die grossen Malpighi'schen Kapseln betrifft, so sind sie von einem Endothelium ausgekleidet, das dem inliegenden Gefässknäuel in der Regel nicht dicht anliegt. Die Malpighi'schen Körperchen liegen, wie Spengel ganz richtig angiebt, vorzugsweise an der ventralen Nierenfläche.

Den ersten, aus den Malpighi'schen Kapseln entspringenden Abschnitt der Harncanälchen pflegt man als Hals zu bezeichnen. Er ist genau wie der dritte Abschnitt von einem Flimmerepithel ausgekleidet, dessen ausserordentlich lange Cilien gegen den zweiten, stark gewundenen Canababschnitt gerichtet sind. Letzterer besitzt ein cylindrisches Epithel mit granulirtem Inhalt und deutlichen, randständigen Kernen. Das Verbindungsstück mit den Sammelröhren ist von hellen, cubischen oder cylindrischen Zellen ausgekleidet. Die Sammelröhren ziehen

quer durch die Nieren und verbinden sich am lateralen Rande mit dem Harnleiter.

Der aus der dorsalen Circumferenz der Malpighi'schen Kapseln entspringende Hals wendet sich gegen die dorsale Nierenfläche, ohne sie jedoch ganz zu erreichen. Der auf dem Wege dahin entstehende, zweite Canalabschnitt erzeugt seine Windungen ebenfalls in der dorsalen Nierenhälfte, wendet sich aber schliesslich wieder ventralwärts, wo er in das dritte, ebenfalls wimpernde Canalstück übergeht.

Das vierte Stück liegt vorwiegend in der ventralen Nierenhälfte, mündet aber schliesslich etwa unter rechtem Winkel in die dorsal gelegenen Sammelröhren (C. K. Hoffmann, J. W. Spengel).

Ich will die Harncanälchen nicht verlassen, ohne zuvor einer Mittheilung zu gedenken, die ich der Freundlichkeit B. Solger's verdanke.

Nierenpigment.

Die am meisten dorsal gelagerten Harncanälchen zeigen da und dort eine bald schwächer, bald gesättigter auftretende, goldgelbe, manchmal auch braungelbe Färbung und heben sich dadurch scharf von ihrer Umgebung ab. Die Farbe beruht auf der Einlagerung einestheils diffusen, anderentheils in Körnchen auftretenden Farbstoffes in den Cylinderzellen der betreffenden Canalstrecke. Der Fuss der Zelle, sowie ihr in das Canallumen schauender, freier Rand wird von jenem Farbstoff in der Regel freigelassen. Die Frage nach der chemischen Natur des Pigmentes und des Stoffes, an welchen dasselbe gebunden ist, hat Solger vorderhand offen gelassen, er knüpft daran aber folgende interessante Bemerkung.

Jene pigmentirten Harncanälchen, die „zweiten Abschnitte" der Harncanälchen Heidenhain's sind es auch, die nach Nussbaum die Ausscheidung des durch das Gefässsystem dem Frosche einverleibte indig-schwefelsaure Natron ausschliesslich übernehmen. „Es stimmt diese experimentelle Erfahrung vortrefflich zu der Thatsache, dass der Organismus sich derselben Strecke des Excretionsorgans bedient, um unter normalen Verhältnissen physiologischer Pigmente sich zu entledigen. Auch die Erfahrungen an Säugethieren, die Möbius und Ponfick hinsichtlich der Ausscheidung des Gallen- und Blutfarbstoffes gewannen, stehen damit in Einklang. Auch hier passiren die Farbstoffe das Epithel der gewundenen Canälchen, die dem zweiten Abschnitt der Harncanälchen des Frosches entsprechen."

Da die Solger'schen Untersuchungen, wovon mir die Correcturbogen vorgelegen haben, in allernächster Zeit publicirt werden[1]), so beschränke ich mich darauf, noch kurz zu bemerken, dass Solger ganz ähnliche Bildungen auch bei Fischen und Reptilien nachzuweisen vermochte. In jener Arbeit finden sich auch höchst werthvolle Winke über andere Punkte der feineren Nierenanatomie und ebenso die betreffenden technischen Angaben.

Der Harnleiter und die Harnblase.

Harn- und Samenleiter.

Mit seinem Anfangsstück ganz in das vordere Nierenende eingebettet, tritt der Ureter, der zugleich den Samenleiter repräsensirt, schon nach kurzem Laufe dicht neben dem convexen Nierenrande zu Tage (Fig. 18, 19, *Ur*). Er liegt dabei, eingebettet in eine Rinne, eben noch auf der dorsalen Circumferenz des Organes (Fig. 20, *Ur*) und zieht, mit dem Nierenparenchym aufs Innigste verlöthet und begleitet von der *Vena advehens*, nach hinten (Fig. 20, *Va*).

Fig. 20.

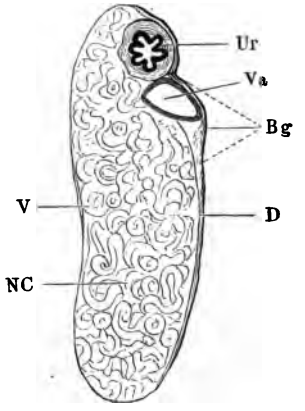

Querschnitt durch die Niere. (Lupenvergrösserung)

V Ventrale Nierenfläche.
D Dorsale Nierenfläche.
Ur Ureter.
Va Vena advehens. Letztere sowohl wie der Ureter sind von stark pigmentirtem Bindegewebe (*Bg*) überzogen.
NC Nierencanälchen (skizzirt).

In dieser Lage bleibt er bis gegen den Beginn des hinteren Nierendrittels, dann schlingt er sich, unter Beschreibung einer sehr lang gezogenen Spirale um den lateralen Nierenrand herum, wird frei und kommt auf die ventrale Nierenfläche dicht neben ihrem Aussenrande zu liegen (Fig. 18, *Ur*).

Seinen gestreckten Lauf beibehaltend und mit dem der anderen Seite convergirend zieht der Ureter frei in der Bauchhöhle liegend hinab zur Cloake, deren dorsale Wand er, wie oben geschildert, durchbricht[2]). Wenn sich auch beide Ureterenmündungen sehr nahe liegen,

---

[1]) Dies ist einstweilen in den Abhandlungen der naturforschenden Gesellschaft zu Halle, Bd. XV, geschehen.

[2]) Beim Weibchen läuft der Ureter nicht frei durch die Leibeshöhle, sondern legt sich von der Stelle an, wo er den lateralen Nierenrand verlässt und wo beim Männchen die gleich zu beschreibende Samentasche beginnt, der dor-

so kommt es doch nicht zu einem Zusammenfluss derselben, sondern sie bleiben vollkommen von einander getrennt.

Jene, auf die ventrale Nierenfläche übergreifende Partie des Ureters (Fig. 18, 21, *Ur*) zeigt eine spindelförmige Anschwellung und repräsentirt überhaupt den weitesten Abschnitt des ganzen Rohres. Sie entspricht dem bei anderen Anuren, wie z. B. bei *Rana temporaria*, sackartig erweiterten *Receptaculum seminis*.

Die Wand des Ureters baut sich zum grössten Theile auf aus einem zellreichen Bindegewebe sowie aus glatten Muskeln. Die Schleimhaut ist in zahlreiche Längsfalten gelegt und das Epithel besteht aus kurzen Cylinderzellen mit grossen, randständigen Kernen. Drüsen konnte ich nirgends mit Sicherheit constatiren, auch nicht in jenem spindelartig erweiterten Abschnitt. Es ist dies um so auffallender, als die Samentasche von *Rana temporaria* durch mächtige, verästelte Drüsenschläuche ausgezeichnet ist.

Die oben schon kurz erwähnte Harnblase stellt eine Ausstülpung der ventralen Cloakenwand dar und ist auch stets von der Cloakenhöhle aus leicht aufzublasen. Sie ist im Verhältniss zum ganzen Körper von monströser Grösse und indem sie auf ihrem Scheitel eine Einkerbung besitzt, zerfällt sie hier in zwei, durchaus nicht immer ganz gleich grosse Lappen und weist so auf ihre paarige Anlage zurück. Berücksichtigt man dabei noch den aus der Cloakenwand entspringenden, stark eingeschnürten Blasenhals, so resultirt daraus eine äussere Configuration des Organes, die man am besten mit birn- oder vielleicht noch besser mit herzförmig bezeichnet (Fig. 5, 6, *HB*). Die Beziehungen der Harnblase zum Enddarme und Bauchfell habe ich oben schon erörtert. Ihre Wandungen, die aus glatten, netzebildenden Muskel- sowie aus elastischen Fasern und zellenarmem Bindegewebe bestehen, sind sehr zart und beim aufgeblasenen Organ durchaus glatt und faltenlos. Harnbla

Das Organ ist ausserordentlich blutreich (Fig. 6, *Hb*) (vergl. die Gefässlehre) und innen von einem gemischten Epithel ausgekleidet.

Nach Lavdowsky finden sich in der Harnblase birnförmige, von einer kernhaltigen Hülle umgebene Ganglienkörper („Endzellen"), in welche die Nervenfasern pinselförmig ausstrahlen. Ausserdem finden sich noch zahlreiche, sympathische Ganglien.

---

salen Circumferenz des erweiterten Oviductendes innig an, verwächst mit ihr und läuft förmlich eingefilzt in dessen Wand herab zur Cloake (Fig. 23).

Nebennieren.

Obgleich in keinem genetischen Connex zum Urogenitalapparat stehend, so sollen die Nebennieren ihrer engen Lagebeziehungen zur Niere wegen doch hier kurz besprochen werden. Leider reichte mir die Zeit nicht, um diesen interessanten Organen ein eingehenderes Studium widmen zu können und so kann ich hier nur wenige Bruchstücke zu ihrer Kenntniss liefern.

Auf der Ventralseite jeder Niere, und zwar etwas jenseits ihrer Längenmitte gegen die Aussenseite zu, bemerkt man schon mit blossem Auge, viel besser aber mit der Lupe, einen mit den Netzen der *Venae revehentes* und dadurch auch mit der Niere selbst eng verwachsenen, bandartigen Körper. Er ist bei frischem Organ von sattgelber Farbe und hebt sich dadurch von dem dunkelrothen Untergrunde deutlich ab.

Da und dort von der Seite her eingekerbt, folgt er fast der ganzen Längsachse der Niere und erweist sich bei schwacher Vergrösserung als ein Convolut zahlreicher, eng neben einander liegender gelblicher Schläuchchen oder Würstchen, die zum Theil von einer Masse gelber Kerne erfüllt, zum Theil aber auch einen förmlichen Epithelbelag besitzen. Ueber die Beziehungen des Sympathicus zur Nebenniere vermag ich keine Auskunft zu geben.

2. Der Geschlechtsapparat.

a. Der männliche Geschlechtsapparat.

Männlicher Geschlechtsapparat.

Die männlichen Geschlechtsdrüsen liegen, wie oben schon erwähnt, symmetrisch zu beiden Seiten der Wirbelsäule auf der Ventralseite der Niere (Fig. 18, *H*, *H*). Sie besitzen eine nach Individuen, wie nach Jahreszeiten schwankende Grösse und Gestalt; am häufigsten ist letztere rundlich oder rundlich-oval, seltener kegel- oder birnförmig. Auch zwischen den Organen beider Seiten finden sich zuweilen Differenzen.

Vasa efferentia.

Schon mit blossem Auge erkennt man, dass die vom Peritoneum bedeckte Aussenfläche nicht glatt, sondern fein gekörnt, morulaartig ist.

Während die vordere Circumferenz des Hodens mit dem später zu schildernden Fettkörper enge verwachsen ist, treten auf seiner medialen, der *Vena cava inferior* zugekehrten Circumferenz die Ausführungsgänge, die *Vasa efferentia* frei zu Tage und lassen sich als solche ihrer milchweissen Farbe wegen durch das Mesorchium deutlich erkennen (Fig. 21, 22, *Ne*). Anfangs nehmen sie ihren Weg medianwärts, bald

aber krümmen sie sich dorsalwärts gegen die Niere und schieben sich zwischen letztere und die Dorsalfläche des Hodens hinein. Die ventrale Fläche der Niere durchbohren sie nahe dem medialen Rande und halten dabei mit den Nierenarterien und den *Venae revehentes* eine vollkommen parallele Richtung ein.

Bezüglich der Zahl der Hodenausführungsgänge kommen nicht nur die allergrössten individuellen, sondern auch Schwankungen bei einem und demselben Thiere zwischen Rechts und Links vor (Fig. 21, 22). Es lässt sich hierüber so wenig eine feste Regel aufstellen, als über die Formation des häufig (Fig. 21) aber nicht immer (Fig. 22) von ihnen gebildeten Netzes. Gewöhnlich spalten sich die Canälchen kurz, bevor sie in der Nierensubstanz verschwinden, unter spitzen Winkeln und erst die daraus resultirenden, zahlreichen Zweigchen senken sich in den Sammelgang ein. Nie begegnete ich weniger als vier und nie mehr als elf Hodenausführungsgängen. Nicht alle aber erreichen stets die Niere, beziehungsweise den Sammelgang, sondern häufig endigt ein Theil derselben blind geschlossen im Mesorchium (Fig. 21, ††).

Der Hoden wird subperitoneal von einer dünnen, bindegewebigen Kapsel umhüllt, welche ins Innere zarte Bälkchen abschickt und so ein Stroma erzeugt, in das die samenentwickelnden Kapseln, sowie die ausführenden Canäle, welche ein intratesticulares Hodennetz bilden, eingelagert sind. Der Hode

Während bei der weitaus grössten Zahl der Amphibien die kugeligen oder durch gegenseitigen Druck polygonal gewordenen Kapseln den Canalenden beerenartig aufsitzen und wohl auch theilweise, anstatt in die ausführenden Gänge zu münden, unter Durchbrechung ihrer Scheidewände in gegenseitiger Communication stehen[1]) (Spengel), beginnt bei Rana das intratesticulare Hodennetz mit einem länglichen, central und gegen die mediale Seite des Organes hin gelegenen Sinus, in welchen sämmtliche Kapseln einmünden. Letztere besitzen bei Rana, ähnlich wie bei *Discoglossus pictus* keine rundliche, sondern eine schlauchförmige Gestalt; dabei sind sie mehrfach gewunden und während sie sich gegen die Hodenperipherie mehrfach verästeln, zeigen sie zugleich eine radiäre Anordnung (Spengel).

Aus jenem Sinus entspringen die oben erwähnten, zur Niere sich begebenden *Vasa efferentia*. Nahe dem medialen Nierenrande mün- Intrarenal Canalsyste der Hode ausfüh- rungsgäng

[1]) Dieser Zusammenhang scheint nach den Untersuchungen J. W. Spengel's erst während der Reifung und Ausstossung der Spermatozoën zu entstehen.

den diese in einen Längscanal (Fig. 21, *L*), woraus quer zur Längsachse der Niere gerichtete, in das Nierenparenchym eingebettete Canälchen in kammartiger Anordnung entspringen (Fig. 21, *C, C.*). Sie

Fig. 21. Fig. 22.

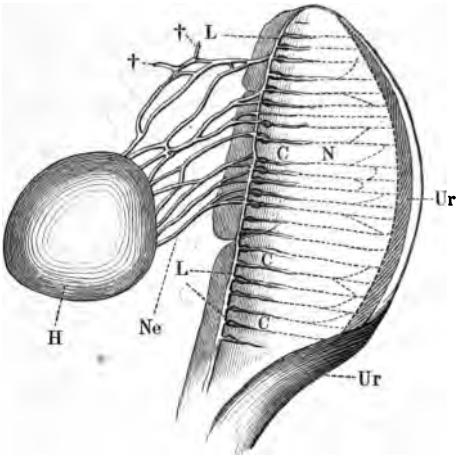

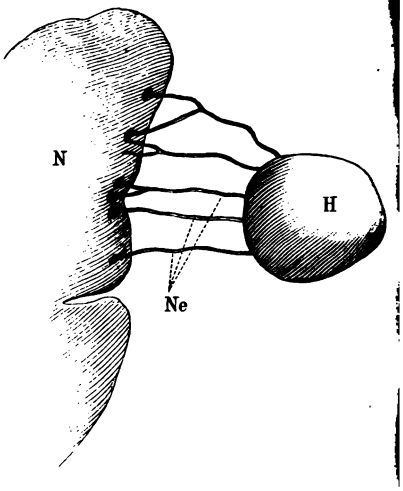

Männlicher Geschlechtsapparat. (Schwach vergrössert.)

H Hoden. *Ne* Vasa efferentia (Netze bildend). †† Blinde Endigungen der Vasa efferentia *L L* Längscanal, aus dem das intrarenale Canalnetz (*C C*) entspringt. *Ur* Ureter. *N* Niere.

besitzen an ihrem Ursprunge eine ampullenartige Erweiterung, aus der nicht recht ersichtlich ist, ob sie einer metamorphosirten oder einer gar nicht entwickelten Malpighi'schen Kapsel entspricht. Ihre Epithelien sind übrigens nicht pflasterförmig, sondern cylindrisch und die aus den Ampullen entspringenden Canäle gleichen nicht dem ersten Abschnitt, d. h. dem sogenannten Halsstück der Harncanälchen, sondern vielmehr den Sammelröhren. Sie besitzen nicht nur das entsprechende Epithel, sondern sie nehmen auch, wie jene, von der ventralen Nierenfläche her eine Anzahl von Harncanälchen auf. Am lateralen Nierenrande münden sie, nachdem sie Verbindungen unter einander eingegangen haben, in den Ureter, so dass es sich also bei Rana im Gegensatz zu den Bufonen nirgends um eine Verbindung der Samenwege mit den Malpighi'schen Kapseln handelt (Fig. 21).

So sehen wir also, dass sich bei Rana von Seiten der Samenwege schon das Bestreben geltend macht, sich von den intrarenal liegenden Harnwegen zu emancipiren, ein Verhalten, das bei anderen Anuren, wie z. B. bei Bombinator und Discoglossus noch weiter gedeiht, bis schliesslich bei Alytes die Emancipation eine vollständige gewor-

den ist. Hier verbindet sich nämlich das aus dem Hoden hervorgehende Canalnetz gar nicht mehr mit dem Harnsystem, sondern kreuzt nur die Niere und mündet in einen besonderen, neben dem lateralen Nierenrand hinziehenden und nach vorne gegen die Lungenwurzel ein spitzes, blindgeschlossenes Divertikel erzeugenden Gang. Dieser entspricht, wie Spengel dargethan hat, dem Müller'schen Gang, fungirt als Samenleiter und entwickelt in der Nähe seines Hinterendes eine starke Samenblase[1]. Die Sammelröhren der Niere münden in einen zweiten, ebenfalls am lateralen Nierenrand gelegenen Canal und dies ist der gewöhnliche Ureter. Beide Gänge vereinigen sich erst kurz vor der Cloake.

Die Spermatozoen sind von ansehnlicher Grösse, doch sind dieselben so oft und gut beschrieben worden, dass ich auf die betreffende Literatur und namentlich auf die schönen Untersuchungen Eimer's über die Bewegung derselben verweisen muss[2]. Spermatozoen.

b. Der weibliche Geschlechtsapparat.

Die Ovarien, deren topographische Verhältnisse ich schon oben näher präcisirt habe, stellen zwei durch das Bauchfell gebildete Säcke dar, die zur Brunstzeit eine ganz exessive Ausdehnung erreichen und die dann, den grössten Theil des Leibesraumes für sich in Anspruch nehmend, eine starke Dislocation der übrigen Eingeweide verursachen (Fig. 6, *E*, *E*). Ovarien.

Jeder Ovarialsack ist durch dünnwandige Septa in mehrere, wohl von einander getrennte Säcke abgekammert, an deren Binnenfläche die Ovula suspendirt sind. Zwischen je zweien dieser Säcke verwachsen die anstossenden Wände fest mit einander und die Abkammerung des

[1] Auch bei Rana sind im männlichen Geschlechte Spuren des Müller'schen Ganges nachgewiesen (Spengel, Leydig). Die männliche Tube verläuft hier nahe am lateralen Nierenrand gerade so weit nach vorne als der Eileiter beim Weibchen und hört an derselben Stelle zugespitzt auf. Nicht immer besitzt sie ein freies Lumen, sondern repräsentirt häufig einen soliden Zellstrang. Bei Bufonen sind die männlichen Tuben viel stärker entwickelt; sie confluiren hier, wie die Eileiter, gegen die Cloake hin, in einen Canal.

[2] Bei Discoglossus sind die Samenfäden, nach den Untersuchungen Spengel's, am längsten unter allen Anuren, ja vielleicht unter allen Wirbelthieren. Fast die Hälfte des über 2 mm langen Spermatozoon fällt auf den dünnen, korkzieherartig gewundenen Kopf, der Rest auf den in eine unmessbar feine Spitze auslaufenden, mit einer äusserst zarten, undulirenden Membran versehenen Schwanz.

Ovariums ist schon äusserlich an der lappigen Configuration desselben erkennbar (Fig. 23, *Ova*). Spengel giebt die Zahl der Fächer bei Rana auf 15 an.

Welche Bedeutung dem Zerfall des Anurenovariums zukommt, ob wir darin den Ausdruck einer Segmentirung (die jedenfalls mit derjenigen der Wirbelsäule nicht übereinstimmt) erkennen dürfen, muss vorderhand dahingestellt bleiben. Vielleicht existirt darin eine Uebereinstimmung mit den embryonal angelegten Nierensegmenten (Spengel).

Fig. 23.

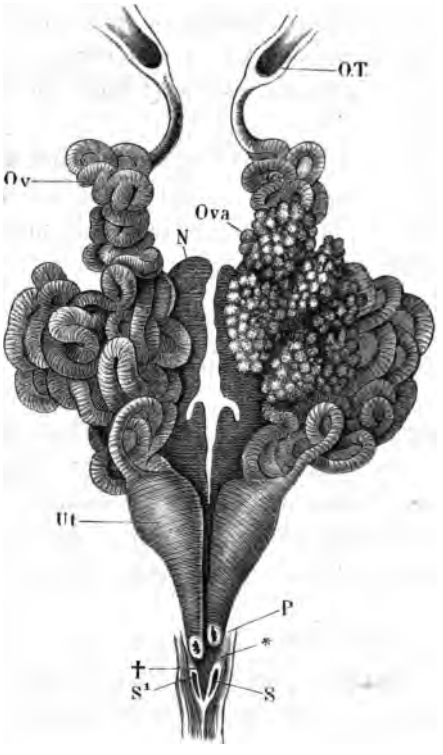

Weiblicher Urogenital-Apparat.

Ova Ovarium der einen Seite (das der anderen ist entfernt).

Ov Oviduct. *O. T.* Ostium Tubae. *Ut* Das aufgetriebene Hinterende des Oviductes (der Uterus der Autoren). *P* Ausmündung desselben in die Cloake, *N* Niere. *S S¹* Ausmündungen der Ureteren in die Cloake, welche auf zwei, durch einen tiefen Intervall (†) von einander getrennten Längsfalten (*) liegen.

Rana esculenta besitzt keine Andeutung des bei Bufonen vorkommenden Bidder'schen Organs.

Eileiter.

Die Eileiter stellen ausserhalb der Fortpflanzungszeit geschlängelte, weissliche Röhren von geringem Kaliber und dünnen Wandungen dar. In der Jugend sind sie ganz gestreckt, in der Brunstzeit dagegen tritt eine extreme Hypertrophie ein und zugleich beginnen sie sich ausserordentlich stark zu winden und zu förmlichen Klumpen aufzuknäueln.

Dabei drängen sie sich zwischen die übrigen Baucheingeweide herein und bedecken in der Regel die ganze ventrale Nierenfläche, sowie auch gewisse Abschnitte des Ovariums (Fig. 23, *Ov*).

Um ihr vorderstes Ende zu sehen, muss man den Magen mit dem Oesophagus nach vorne schlagen, worauf es im vordersten, blindsack-

artigen Raum des *Cavum pleuro-peritoneale* dicht neben der Lungenwurzel erscheint (Fig. 23, *OT*).

Die hier liegende, von Flimmerepithel umsäumte Oeffnung (*Ostium abdominale tubae*) stellt einen halbmondförmigen, ventralwärts in den Leibesraum geöffneten Schlitz dar und dieser führt in das trichterartig erweiterte, ebenfalls von Flimmerzellen ausgekleidete Ende des Oviducts hinein. Dorsalwärts von dieser Oeffnung strahlt die Oviductwand ohne deutliche Grenze in das wandständige Bauchfell aus.

Wie in der Gegend des *Ostium abdominale tubae* finden sich auch an verschiedenen anderen Stellen des Bauchfells Flimmerzellen tragende Inseln. Sie dienen wohl dazu, einerseits die Peritonealflüssigkeit in die Nephrostomen (?), andererseits die Eier nach ihrer Entleerung aus den Eierstöcken in die Tuben zu leiten.

Unmittelbar hinter dem *Ostium abdominale* findet sich die engste Stelle des Oviducts, darauf bleibt er so ziemlich gleich dick, bis er sich schliesslich, kurz vor seiner Ausmündung in die Cloake, plötzlich aufbläht und so eine Art von Uterus formirt (Fig. 23, *Ut*).

Diese kolbenförmige, nach hinten stark sich verjüngende Partie, in welcher sich die aus den Oviducten niedersteigenden Eier zu den bekannten Laichklumpen ballen, ist sehr dünnwandig und indem sich die Hälften beider Seiten in der Mittellinie sehr enge aneinanderlegen, scheinen sie nur eine einzige Masse auszumachen. Geht man aber mit Sonden und Querschnitten vor, so erkennt man, dass es, im Gegensatz zu den Bufonen, zu keinem eigentlichen Zusammenfluss kommt, sondern dass jeder Oviduct getrennt für sich auf einer Papille ausmündet (Fig. 23, *P*). Die beiden dicht neben der Mittellinie liegenden Papillen ragen stark in die dorsale Cloakenwand herein und zwar finde ich die rechte constant etwas weiter nach hinten gelegen, als die linke, so dass also keine symmetrische Lage zwischen beiden existirt. Von jeder Papille erstreckt sich entlang der dorsalen Cloakenwand eine mit der der anderen Seite unter Bildung eines spitzen Winkels convergirende Schleimhautfalte (Fig. 23 *), nach rückwärts und auf jeder Falte liegt die schlitzförmige Oeffnung des Ureters (Fig. 23, *S*, S^1).

Feiner Bau d Oviduct

Was die Wandung der Oviducte anbelangt, so unterscheidet man, abgesehen von jener uterusähnlichen Erweiterung, drei Schichten, eine peritoneale bindegewebige, eine starke Drüsenschicht und eine höchst eigenthümliche und complicirte Epithelbekleidung.

Die in ihrer Entwickelung mit der Brunstzeit in geradem Verhältniss stehende Drüsenschicht stellt das Hauptstratum vor, ja sie macht

fast die ganze Dicke der Eileiterwandung aus. Die einzelnen Drüsen sind lange, cylindrische Schläuche, die an ihren, der Peritonealhülle zugekehrten, blinden Enden häufig gegabelt sind. Wie Böttcher dargethan hat, verdanken die Eileiter den Epithelzellen dieser Drüsenschläuche die merkwürdige Eigenschaft, durch Imbibition mit Wasser auf mehr als das Hundertfache ihres natürlichen Gewichtes anzuschwellen.

Diese Zellen füllen das Schlauchlumen fast ganz aus, so dass nur eine enge, centrale Lichtung übrig bleibt.

Innerhalb jeder Zelle finden sich nach den Untersuchungen Neumann's eigenthümliche, kleine, kugelige Körperchen, die einzeln oder gruppenweise oder auch perlschnurartig angeordnet sind und die nach Wasserzusatz aufquellen. Neumann hat sie als „Colloidkugeln" bezeichnet und sie sind es, die in letzter Instanz jene oben erwähnte Imbibitionsfähigkeit des Oviductes bedingen. Im Innern jeder Zelle liegen nun ausser dem ovalen, fein granulirten, wandständigen Kern auch jene Körperchen und zwar so dicht gedrängt, dass der ganze Zellinhalt nicht etwa in Kügelchen gesondert, sondern als eine homogene, mattglänzende Substanz erscheint.

Durch eine dem Lumen des Drüsenschlauches zugekehrte, grosse, kreisrunde Oeffnung in der, jede Zelle umhüllenden Aussenmembran (becherzellenartig) wird der Inhalt entleert und gelangt in den Oviduct, wo er die zur Cloake wandernden Eier umhüllt.

Wie ausserordentlich quellbar und schlüpfrig diese Gallerte ist, weiss Jeder, der einmal Froschlaich beobachtet und versucht hat, ihn aus dem Wasser herauszuheben.

Nach der Laichzeit gehen die Eileiter eine regressive Metamorphose ein, die sich im Wesentlichen durch fettige Degeneration der Drüsenzellen documentirt.

Schneidet man den Eileiter in seiner Längsrichtung auf, so sieht man seine Schleimhaut in zahlreichen Längsfalten erhoben, die da und dort untereinander Verbindungen eingehen und Netze bilden.

Auf der Höhe dieser Falten, unter welchen stets Gefässe verlaufen, finden sich Flimmerepithelien, vermischt mit ausserordentlich zahlreichen Becherzellen. Zwischen den Falten liegt ein dickes Pflasterepithel, das da und dort einen cylindrischen Charakter annimmt und hier zwischen den Falten finden sich die Ausmündungen der schlauchförmigen Drüsen (Neumann).

Mit dem Beginn der von den Autoren unpassenderweise als Uterus bezeichneten, hinteren Partie des Oviductes, die sich, wie oben schon erwähnt, durch viel dünnere Wandungen charakterisirt, hören die schlauchförmigen Drüsen plötzlich auf. Die Wand besteht aus Bindegewebe und platten Muskeln. Auch gegen das *Ostium abdominale tubae* hin hören die Drüsen auf und die ganze Innenfläche wird dann nur noch von Flimmerzellen ausgekleidet.

Als Anhang zum Urogenitalapparat soll hier noch der sogenannte Fettk
Fettkörper einer kurzen Betrachtung unterzogen werden. Derselbe besteht aus einem paarigen, dem Vorderende des Hodens resp. des Eierstockes fest angewachsenen sattgelben Körper von lappigem Aussehen. Seiner Hauptmasse nach liegt er in der Längsachse des Körpers und entsendet nach vorne, hinten und lateralwärts fingerartige Fortsätze, die sich kurz nach ihrem Ursprung, oder auch später

Fig. 24.

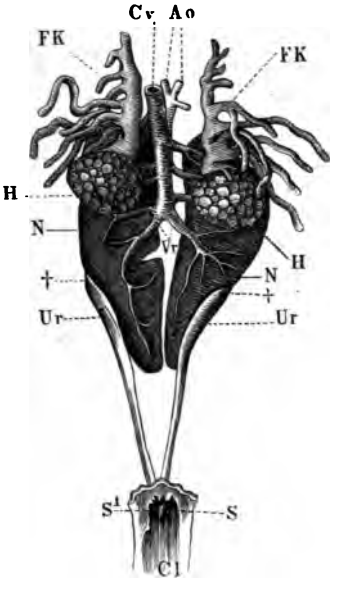

dichotomisch gabeln können. Die seitlichen Fortsätze sind weitaus die längsten und bedecken oft quastenartig den grössten Theil des Hodens (Fig. 24, *FK*).

Das ganze Organ, das bezüglich seines Volums, je nach verschiedenen Jahreszeiten, starken Sehwankungen unterworfen ist, ist sehr stark vascularisirt und zwar läuft im Centrum jedes Lappens ein starker Längsstamm, der rechts und links Zweige abgiebt.

Der Fettkörper ist ganz vom Peritoneum überzogen und besteht, wie ich sehe, aus einem zarten, grossmaschigen Gerüste von adenoidem Bindegewebe. Die Kerne liegen regelmässig auf den Kreuzungsstellen der Bündel. Das Innere der Maschen ist ausgefüllt von Fettkugeln und freiem Fett, ferner von weissen Blutkörperchen und grösseren Arterien, die eine ausserordentlich starke Muscularis besitzen [1]).

---

[1]) Ich möchte das Interesse der Physiologen ganz speciell auf dieses, für die Ernährung der Winterfrösche, so hochwichtige Organ hinlenken. Es würde sich gewiss lohnen, gerade hier die Ernährungsverhältnisse genau zu studiren.

VI.

LEHRE VOM INTEGUMENT

UND

VON DEN SINNESORGANEN.

Lehre vom Integument und von den Sinnesorganen.

Literatur.

1. Merkel, Ueber die Endigungen der sensiblen Nerven in der Haut der Wirbelthiere. Rostock 1880.
2. Leydig, Ueber Organe eines sechsten Sinnes. Dresden 1868.
3. Retzius, Das Gehörorgan der Wirbelthiere. Stockholm 1881.
4. Hasse, Gesammelte Abhandlungen über das Gehörorgan der Wirbelthiere.
5. Kuhn, Ueber das häutige Labyrinth der Amphibien. Arch. f. mikrosk. Anat. Bd. XVII.
6. Born, Ueber die Nasenhöhlen und den Thränennasengang der Amphibien. Breslau. Habilit. Schrift, 1877.
7. F. Leydig, Ueber die allg. Bedeckungen der Amphibien. Arch. f. mikrosk. Anat. Bd. XII.
8. R. Wiedersheim, Die Kopfdrüsen der geschwänzten Amphibien und die Glandula intermaxillaris der Anuren. Zeitschr. f. wissensch. Zoologie. Bd. XXVII.
9. Zalesky, Ueber das Samandarin. Med.-chem. Untersuchungen; herausgegeben von Hoppe-Seyler. Heft I.
10. Leydig, Anat.-histolog. Untersuchungen über Fische und Reptilien.
11. H. Virchow, Ueber die Gefässe im Auge und in der Umgebung des Auges beim Frosche. Zeitschr. f. wissensch. Zoologie. Bd. XXXV.
12. Götte, Entwickelungsgeschichte der Unke.
13. Wiedersheim, Lehrbuch der vergl. Anatomie der Wirbelthiere. 1. Theil. Jena 1882.

A. Integument.

Wie überall, so unterscheidet man auch hier eine Oberhaut oder *Epidermis* und die darunter liegende Lederhaut oder das *Corium* (*Cutis*).

1. Epidermis.

Epidermis. Die Epidermis besteht bei jungen Larven nur aus zwei Zelllagen, einer hohen, abgeplatteten, mit gestricheltem Randsaum an der freien Fläche versehenen und einer tieferen Lage, die aus mehr cubischen Zellen besteht.

Beim ausgebildeten Frosch trifft man die Epidermis mehrschichtig, sie ist dicker geworden und besteht im Allgemeinen aus einer tiefen Reihe von hohen Cylinderzellen, welche dem Corium mit gezähnelten Rändern direct aufsitzen. Darüber finden sich mehrere Lagen polyedrischer Zellen, die eine um so abgeplattetere Form aufweisen, je näher sie der freien Epidermisfläche liegen (Fig. 25, *Ep*). Während man bei der Larve noch von keiner eigentlichen Hornschicht sprechen kann, ist sie sehr stark entwickelt bei ausgewachsenen Thieren, wo sie als eine continuirliche Schicht (Fig. 25, *H*) die gesammte Epidermis überzieht.

Früher als Cuticula aufgefasst, ist sie neuerdings als ein Compositum von überaus platten Zellen erkannt worden, die in regressiver Metamorphose begriffen und einer temporären Abstossung unterworfen sind. Der Häutungsprocess erstreckt sich über die ganze Körperoberfläche mit Ausnahme der Cornea, die in keiner Lebensperiode einem Wechsel unterworfen ist.

Von der freien Fläche betrachtet stellen die Epidermiszellen ein schönes, meist aus hexaëdrischen Platten bestehendes Mosaik dar, mit central gelagerten, ovalen, blassen Kernen. Da und dort hat es den Anschein, als ob je zwei Zellen an ihren Berührungsflächen einen halbkreis- oder halbmondförmigen Ausschnitt hätten, wodurch wie mit dem Locheisen herausgeschlagene, intercellulare Oeffnungen entstehen. Dieselben gehören, wie Eilh. Schulze und Pfitzner nachgewiesen haben, nicht in die oberste, sondern in die zweitoberste Schicht der Epidermis. Sie werden ausgefüllt durch das obere Ende eigenthümlicher, flaschenförmiger Zellen (Becherzellen Eilh. Schulze's, Schleimzellen Leydig's), die als umgewandelte Epidermiszellen aufzufassen und nach der freien Hautfläche zu nicht geöffnet sind.

Es erscheint nicht unmöglich, dass sie zu den von Pfitzner nachgewiesenen, intercellularen Lymphbahnen und wohl auch zum Häutungsprocess in Beziehung stehen, wobei man sie vielleicht als Producenten eines Sekretes ansehen darf, das von Zeit zu Zeit die Verbindung der obersten Zelllagen mit den unterliegenden zu lockern und schliesslich eine Ablösung hervorzurufen im Stande ist (Pfitzner).

Die freie Oberfläche der Epidermis zeigt sich durchaus nicht überall glatt, sondern erhebt sich da und dort, wie namentlich auf der Dorsalseite des Rumpfes und der hinteren Extremitäten zu zahlreichen Protuberanzen oder Warzen (Fig. 25 u. 26, *W*, *W*). Diese können mehr spitz, pyramidenförmig oder mehr rundlich und abgeplattet sein, stets aber zeigt sich die darüber hinziehende Hornschicht etwas verdickt. Auf der sogenannten Daumendrüse des Männchens liegen sie dicht nebeneinander und sind hier durch keine grösseren Intervalle von einander getrennt; zugleich sind sie auch viel niederer und ihr Hornschicht-Ueberzug besitzt zahllose kleinste kugelförmige oder auch stachelige Prominenzen (Fig. 26, *W*, *W*). In Folge dessen erscheint der ganze Wulst an seiner Oberfläche rauh und hilft so die physiologische Function der „Daumendrüse" als eines Haft- und Haltapparates für das Weibchen noch steigern.

Was die meisten Hautwärzchen charakterisirt, das ist ihr dunkles Colorit, wodurch sie sich mit ihrer Basis von ihrer Umgebung oft sehr scharf abheben. Es beruht dies auf dem Pigmentgehalt der einzelnen Zellen, die, einzeln für sich betrachtet, oft wie mit einer gelblichen oder bräunlichen staubartigen Masse erfüllt erscheinen. Letztere tritt sogar da und dort auch noch in dem hornigen Ueberzug auf, als einzige Andeutung seines Zerfalles in Zellterritorien (Fig. 25, W^1).

Abgesehen von den Hautwärzchen findet sich, wenn auch mehr vereinzelt, Pigment noch an anderen Stellen der Epidermis und zwar entsprechend dem bekannten Colorit des Thieres, viel häufiger auf der

Fig. 25.

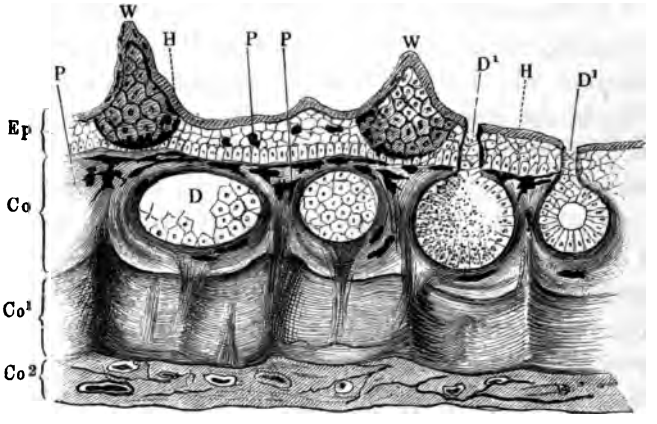

Schnitt durch die Rückenhaut.

Ep Epidermis mit ihren warzigen Prominenzen (*W W*) und ihrem Hornhautsaum (*H H*). *P P* Pigment in der Epidermis und im Corium. *D D* Hautdrüsen. *Co*, *Co*, *Co*² Obere, mittlere und untere Schicht des Coriums.

Dorsal- als auf der Ventralseite, allwo auch die Wärzchen entweder ganz fehlen oder doch nur eine sehr unbedeutende Entwickelung erfahren. Das Pigment findet sich theils in freier, theils in Zellenform, und in letzterem Falle handelt es sich um vielfach verästelte, unter dem Einflusse des Nervensystemes stehende, contractile Chromatophoren.

Die Epidermis zeigt nicht überall die gleiche Dicke, sondern schwankt bedeutend, je nach verschiedenen Körpergegenden. Am dicksten finde ich sie an gewissen Stellen der Volarseite von Hand und Fuss, wo sie an den Verbindungsstellen der Phalangen starke, von der Umgebung deutlich abgesetzte, schon makroskopisch leicht erkennbare Warzen erzeugt (Fig. 27, *W*, *W*). Auch auf dem Rücken, entlang den beiden, rechts und links von der Wirbelsäule hinziehenden Längsstreifen zeigt sie sich stark entwickelt. Dabei darf indessen nicht unerwähnt bleiben, dass beim Zustandekommen jener Prominenzen das unterliegende und hier ausserordentlich verdickte Corium weitaus die Hauptrolle spielt.

2. Corium.

Die Epidermis setzt sich an den meisten Körperstellen durch eine continuirliche Lage von schwarzen und weissen, reichlich verästelten Pigmentzellen, die mit ihren Ausläufern in gegenseitiger Verbindung stehen und so ein förmliches Netzwerk erzeugen, von dem unterliegenden Corium ab (Fig. 25, *P*). Corium

Letzteres ist selten ganz geradlinig gegen die unterste Epidermisschicht abgesetzt, sondern erzeugt häufig Leisten und Papillen, welche dann von der Epidermis in umgekehrter Weise repetirt werden. Am stärksten finde ich den im Schnitt daraus resultirenden, welligen Contur in der Daumendrüse (Fig. 26) und zwar entsprechen sich hier

Fig. 26.

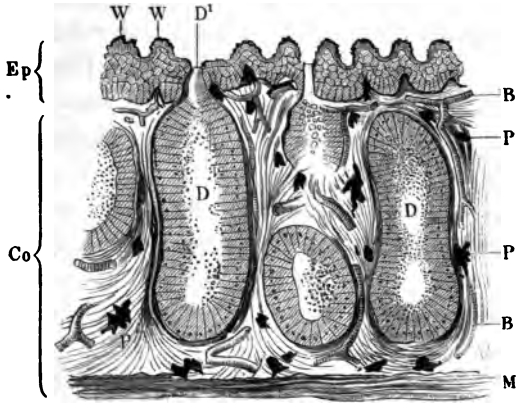

Schnitt durch die Daumendrüse.

Ep Die Epidermis mit ihren Warzen (*W W*). *Co* Corium. *P P* Pigment *B B* Blutcapillaren, die die grossen Drüsen (*D D*) umspinnen. *M* Musculatur.

die Erhebungen des Coriums und der Epidermis an derselben Stelle ganz genau[1]).

---

[1]) Nach Leydig kann man die Erhabenheiten der Lederhaut folgendermaassen gruppiren: 1. feine Leisten, 2. grössere Leisten, 3. Papillen mit Tastkörperchen, 4. Papillen ohne Tastkörperchen, 5. Papillen mit Drüsenöffnungen, 6. Blutcapillaren in Form von Papillen, 7. Hauthöcker, den Organen des sechsten Sinnes entsprechend.

Abgesehen von der Daumendrüse und den Schwimmhäuten lassen sich allenthalben im Corium drei deutlich von einander differenzirte, übereinanderliegende Bindegewebslagen unterscheiden. Sie sind — und dies gilt vor Allem für die Rücken-, Kopf- und Nackengegend — durchzogen von zahlreichen glatten Muskelfasern.

Die oberste Schicht, welche netzartig, maschig und von reichlichem Pigment, Gefässen und Nerven durchsetzt ist, bildet ein lockeres Fachwerk für zahlreiche Hautdrüsen (Fig. 25, *Co*).

Die zweite Schicht bildet den eigentlichen Grundstock, so zu sagen, den eigentlichen Körper des Coriums, besitzt schon auf den ersten Blick einen viel festeren, compacteren Charakter und präsentirt sich auf dem mikroskopischen Schnitt als ein breites, aus zahlreichen, dicht aneinander liegenden Fasern bestehendes Band, das sich nach oben zu an gewissen Stellen mit einem förmlichen Saum scharf absetzt (Fig. 25, *Co*[1]). An anderen Punkten, wo die Faserzüge senkrecht aus der Tiefe des Coriums emporziehen, ist jene Grenze gänzlich verwischt und beide Lagen gehen direct in einander über. Viel zahlreicher trifft man in der mittleren Lage des Coriums horizontale oder leicht wellig verlaufende Faserzüge, die sich mit jenen senkrechten Bündeln zu einer Art von Korbgeflecht verbinden, ein Verhalten, das bekanntlich die Lederhaut der Fische, Amphibien und Reptilien in gleicher Weise charakterisirt.

Die dritte Coriumschicht, welche aus einem weitmaschigen, zarten, nerven- und gefässreichen Reticulum besteht, hat die Bedeutung eines Lymphraumes, dessen Wände sich aus zahlreichen elastischen Fasern componiren und durch den die eigentliche Haut von den unterliegenden Theilen getrennt wird.

3. Hautdrüsen.

Hautdrüsen.

Durch die in überreichlicher Zahl vorhandenen Drüsen erhält die Amphibienhaut ihre eigenthümliche, schlüpferige Beschaffenheit. Diese Organe sind über den ganzen Körper verbreitet und erstrecken sich selbst über das Trommelfell und die Nickhaut. Was ihre Form anbelangt, so sind sie meistens rundlich oder oval und zugleich besitzen sie eine so verschiedene Grösse (Fig. 25, 26, *DD*), dass es schwer hält, dieselben in besondere Rubriken zu bringen. Neben rundlichen oder

ovalen Formen begegnet man häufig auch birn- oder beutelartigen. Dabei sind sie bald mehr bald weniger tief ins Corium eingesenkt und besitzen oft einen langen, leicht geschlängelten Ausführungsgang (Fig. 25 u. 26, D^1), der eine Strecke weit auch noch durch das Corium verlaufen kann.

Solchen Verhältnissen begegnet man z. B. nicht selten unterhalb jener Epidermishöcker in der Vola manus et pedis und ebenso auch in der Rückenhaut seitlich von der Wirbelsäule.

Häufig liegen sie auch dicht unter der Epidermis, nahe zusammen oder auch in grösseren Abständen, wie z. B. in der Nickhaut. In diesen Fällen begegnet man dann stets einem nur sehr kurzen, aber dickwandigen und ganz im Bereich der Epidermis gelegenen Ausführungsgang, der, wie es scheint, verschiedener Contractions- und Expansionszustände fähig ist (Fig. 25, D^1, D^1).

Neben diesen rundlichen, flaschen- oder birnförmigen Drüsen finden sich an gewissen Stellen des Körpers, wie z. B. in der sogenannten Daumendrüse des Froschmännchens, auch noch cylindrische (Fig. 26, *D*, *D*).

Sie sind aus jenen zuerst beschriebenen Drüsenformen hervorgegangen zu denken und stehen gerade in der Daumendrüse so dicht, dass letztere im Wesentlichen aus ihnen besteht. Das faserige Zwischengewebe ist äusserst spärlich, dagegen sind die einzelnen, hier und da leicht gewundenen Schläuche von zahlreichen Pigmentzellen, Nerven und Blutcapillaren umgeben (Fig. 26, *P*, *B*).

Fig. 27.

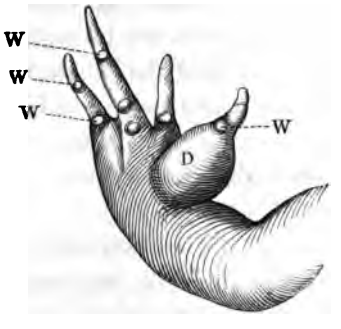

Daumendrüse des Froschmännchens.

D Daumendrüse.
W W Warzige Höcker an den Stellen der Interphalangealgelenke.

Sie erstrecken sich fast durch das ganze Corium hindurch bis in die Nähe der Muskulatur (*M*).

Die Daumendrüse (Fig. 27, *D*) stellt mit unbewaffnetem Auge und ohne weiteren präparatorischen Eingriff betrachtet, einen rundlich-ovalen, auf der radialen Seite der Mittelhand und des Carpus liegenden Wulst dar, der in peripherer Richtung durch den Daumen einen spitzen Abschluss erfährt.

Jede Hautdrüse steht unter dem Einflusse einer sie in meridionaler Richtung umhüllenden, glatten Muskulatur.

Nach den Untersuchungen Engelmann's lassen sich unter den gewöhnlichen Hautdrüsen (also abgesehen von der Daumendrüse) ihrer feineren Structur nach zwei Arten von Drüsen unterscheiden. Jede von ihnen besitzt ein von der anderen verschiedenes Sekret. Bei der einen, in der Regel viel grösseren Art, lässt sich die verhältnissmässig starke Muskelhülle stets leicht nachweisen und da ihr Lumen immer von zahlreichen, kleinen, stark lichtbrechenden Körnchen erfüllt ist, hat sie Engelmann mit dem Namen der Körnchendrüsen bezeichnet.

Die andere kleinere Art, deren äusserst dünne muskulöse Umhüllung nur schwer nachzuweisen ist, besitzt einen wasserklaren, schleimigen Inhalt und die dahin gehörigen Drüsen werden deshalb von Engelmann als Schleimdrüsen aufgefasst.

Die Körnchendrüsen entsprechen den Parotiden und Seitendrüsen der Kröten und Molche (Giftdrüsen). Die kleineren Drüsen, also die Scheimdrüsen, stehen viel dichter, häufig in unmittelbarer, gegenseitiger Berührung; sie sind durch die ganze Haut zerstreut und denkt man sie sich gleichmässig auf der Körperoberfläche vertheilt, so würden circa 60 von ihnen auf einen Quadratmillimeter zu liegen kommen.

Das Epithel, von der Fläche gesehen, polyedrisch, besteht aus langen, wandungslosen Pallisaden, die sich mit ihrem spitzen, umgebogenen, wandständigen Ende, dachziegelartig decken, eine durchaus feinkörnige Structur zeigen und centralwärts von dem ebenfalls feinkörnigen Sekret nur in seltenen Fällen deutlich abzugrenzen sind (Fig. 25, 26, *D*).

Der Kern ist stets randständig und die Zellen, die je nach verschiedenen, physiologischen Zuständen in einer und derselben Drüse eine verschiedene Form und Grösse besitzen, scheinen nach dem Lumen zu geöffnet zu sein. Sie sind in der Regel so wenig von einander abgegrenzt, dass sie nur eine einzige, zusammenhängende Protoplasmamasse auszumachen scheinen (Fig. 25, D^1) (Engelmann).

Im oberen Bereich des Ausführungsganges findet sich eine gegen Säuren und Alkalien sehr resistente, elastische Haut, die bei der Häutung im Zusammenhange mit der obersten Schicht der Epidermiszellen abgestossen wird. Im Niveau der Hautoberfläche endigt dieselbe mit einem runden, membranösen Deckel, den Eberth mit dem Namen Stomazelle bezeichnet hat. Diese stellt eine, zwischen den übrigen, eckigen Epidermiszellen liegende, kleinere Zelle dar von rundlicher Form, an der man eine centrale, dreieckige, einem Blutegelstich ähnliche, spaltförmige Oeffnung unterscheiden kann (Eberth).

Ich will das Capitel über die Haut nicht schliessen, ohne zuvor noch der schönen, in Hoppe-Seyler's Institut ausgeführten Untersuchungen Zalesky's über das Hautdrüsensecret der Amphibien gedacht zu haben. Sie erstrecken sich zwar in erster Linie auf *Salamandra*, *Triton* und *Bufo*, allein da die histologischen Verhältnisse ihrer Drüsen nur wenig oder gar nicht von denjenigen der Frösche abweichen, so lassen sich die gewonnenen Resultate höchstwahrscheinlich ebenso gut auf letztere anwenden. Sie lauten folgendermaassen: „Das in den Parotiden und Seitendrüsen des gefleckten Landsalamanders enthaltene giftige Sekret ist eine organische, nicht unzersetzt flüchtige Base, die sich in Alkohol oder Wasser leicht löst, mit Krystallwasser krystallisirt, in ihren Lösungen stark alkalische Reaction besitzt, mit Säuren neutrale Salze bildet, durch Phosphormolybdänsäure aus ihren Lösungen gefällt, durch Platinchlorid gleichfalls gefällt, aber zugleich zersetzt wird" etc. Wirkung des Drüsensekrete

Was die Wirkung des Salamandergiftes betrifft, so fasst Zalesky seine Beobachtungen folgendermaassen zusammen: „Nach Verlauf einiger (3 bis 29) Minuten zeigt das vergiftete Thier Unruhe, zittert, bald stellen sich epileptiforme Convulsionen ein, die Anfangs nur schwach auftreten und nur an einigen Gliedern zu bemerken sind. Das Thier (Hund, Vogel) will sich fortbewegen, geht aber rückwärts, statt vorwärts; dabei zeigen sich heftige Kaumuskelkrämpfe (besonders bei Kaninchen) und vor Allem, nach der Vergiftung mit frischem Safte, bedeutender Speichelfluss. Die Convulsionen nehmen mehr und mehr zu, es stellt sich Opisthotonus ein, das Thier kann nicht mehr sitzen, sondern fällt mit Convulsionen und nach hinten gezogenem Kopf zu Boden. Die Augen stehen offen, die Pupille ist sehr erweitert und ihre Reflexthätigkeit bis zum Tode aufgehoben. Für jeden Reiz scheint das Thier unempfindlich, die Respiration ist schwach, die Herzpulsationen sind unregelmässig, doch kräftig, die Muskeln schlaff. Während der Convulsionen bleibt die Herzthätigkeit unbehindert, die Respiration ist während derselben völlig suspendirt. Die Convulsionen dauern nur höchstens eine bis zwei Minuten, dann tritt für einige Zeit wieder Ruhe ein, das Thier erholt sich, bis ein neuer Anfall es befällt, der oft mit stärkerer Heftigkeit auftritt, als der vorhergehende, so dass das Thier in die Höhe geschleudert wird. Oft lassen die Thiere während der Krampfanfälle Harn oder Excremente; manche schreien mit Eintritt der Convulsionen. Der Tod tritt unter lähmungsähnlicher Ermattung ein."

Zalesky hat die tödtliche Wirkung des Salamandergiftes auch an Fischen und Fröschen erprobt und überall die oben geschilderten Symptome wahrgenommen. Es scheint somit seine Wirkung auf die Nervencentra direct auszuüben, ohne — und darin steht es im Gegensatz zum Tritonengift — die Thätigkeit des Herzens wesentlich zu beeinträchtigen. Ganz ähnlich verhält sich auch das Krötengift. Dieses, sowie das Salamandergift, wirkt auch auf Frösche energisch, bleibt aber, auf die eigene Species angewandt, wirkungslos.

B. Sinnesorgane.

a) Hautsinn.

Dass die Cutis sich durch einen grossen Nervenreichthum auszeichnet, habe ich oben schon erwähnt. Die Nerven bestehen aus markhaltigen und blassen Fasern, die sich im Unterhautbindegewebe in zahlreiche, feinere Zweige theilen, woraus schliesslich ein Nervengeflecht resultirt, ohne dass man jedoch von wirklichen Anastomosen reden könnte. Aus den stärkeren Stämmen treten zahlreiche Ausläufer senkrecht in die Höhe und erzeugen, während sie die Cutis durchsetzen, ein zweites Netz mit weiteren und dann wieder mit sehr engen Maschen, welche die Drüsen reichlich umspinnen und da und dort (wie auch die zuführenden Nerven) ovale oder spindelförmige Kerne führen (Eberth, Engelmann). Nervenendigungen in der Haut.

Die feinsten Ausläufer dieses äusserst feinen Drüsennervennetzes verschwinden in den contractilen Zellen der Drüsenperipherie.

Ueber die Tastpapillen verdanken wir Leydig, Ciaccio, Eberth und namentlich Merkel werthvolle Mittheilungen. Was bis jetzt sicher ermittelt ist, ist kurz Folgendes. Tastorgane.

In jeder, ein Nervenendorgan enthaltenden Papille des Coriums trifft man eine, nach Körpergegenden sehr variable Anzahl blasser, abgeplatteter Zellen, die einzeln oder auch haufenweise zusammenliegen und zu denen je eine feinste Nervenfibrille tritt. Ihre Breitseite liegt stets parallel der Hautebene, doch kann man, da sie zu keiner einheitlichen, geschlossenen Masse vereinigt sind, nicht von Tastkörperchen, im Sinne der höheren Vertebraten reden, sondern gebraucht passender den Merkel'schen Ausdruck „Tastflecken“.

Die grösseren Zellengruppen stehen auf minimalen Hautwärzchen, die kleineren bedingen keine Niveaudifferenz der Epidermis.

Am schönsten finden sie sich während der Brunstzeit in der Daumendrüse, jedoch auch an anderen Stellen, wie z. B. auf der ganzen Dorsalfläche des Körpers und am zahlreichsten an den hinteren Extremitäten (*Planta pedis*). Nach der Brunstzeit scheinen die Tastflecken der Daumendrüse eine regressive Metamorphose einzugehen; man findet dann statt ihrer ein aus mehreren spindel- und sternförmigen Zellen und deren Ausläufern gebildetes Netz.

Nervenhügel.

Nervenhügel nenne ich nach dem Vorgang Merkel's jene für das Wasserleben eingerichteten, d. h. auf die Larvenperiode beschränkten Organe, die man früher als Organe eines sechsten Sinnes zu bezeichnen pflegte (Leydig). Wenn ich nun eben sagte, dass diese Organe auf das Larvenleben beschränkt seien, so ist dies in physiologischer Hinsicht allerdings vollkommen richtig, in morphologischer Beziehung muss aber dieser Satz nach Merkel's Untersuchungen eine Einschränkung erfahren.

Nach diesem Autor gehen jene Organe mit der Metamorphose nicht zu Grunde, sondern persistiren, wenn auch in reducirter Form, bei allen Amphibien das ganze Leben hindurch. Das Paket der, gleich näher zu schildernden, birnförmigen Neuro-Epithelien sinkt auf den Grund einer durch Wucherung der Stützzellen gebildeten Röhre herab, welch' letztere sich mit Schleim verstopft und collabirt. Dabei bleibt sie aber stets durch ein deutliches Loch nach der freien Hautfläche zu geöffnet. So steht das Organ natürlich ausser Function und um wieder functionsfähig zu werden, bedarf es erst einer Rückbildung der gewucherten Stützzellen. Hand in Hand mit diesem Rückbildungsprocess erfährt auch der *Ramus lateralis N. vagi* eine Abnahme seines Volumens und deutet so seine Zusammengehörigkeit mit jenen Organen an[1]).

---

[1]) Dieser Auffassung steht eine andere, nämlich die von Pfitzner entgegen, wonach die Seitenorgane schon mehrere Wochen vor der Häutung resp. Transmutation der Larve dadurch von der freien Oberfläche abgeschlossen werden, dass die sich abplattenden Zellen des *Stratum corneum* über ihnen zusammenwachsen. Ihre Eigenthümlichkeiten verwischen sich dabei mehr und mehr und endlich entziehen sie sich ganz dem Auge, d. h. sie sind wieder zu gewöhnlichen Epidermiszellen zurückgebildet. — Dem erwachsenen (landlebenden) Thiere fehlen also nach Pfitner die Organe der Seitenlinie vollkommen.

Der in Frage stehende Apparat kommt auch den Fischen zu, wo er schon in den Fünfziger Jahren von Leydig entdeckt worden ist. F. E. Schulze hat ihn zuerst bei Amphibien nachgewiesen.

Hier wie dort ist er aus einer Differenzirung gewöhnlicher Epidermiszellen hervorgegangen. Jedes Organ stellt einen Hügel dar, dessen Oberfläche etwas eingesunken ist und an dem man eine centrale und eine periphere Zone unterscheiden kann (Fig. 28, *c* und *p*). Erstere besteht aus einer Gruppe meilerartig angeordneter, birnförmiger Sinneszellen, deren unteres Ende sich je mit einer Nervenprimitivfaser verbindet, während sich auf ihrer freien Fläche eine kurze, starre Borste erhebt. Sämmtliche Borsten werden von einer, auf der Hügelkuppel entspringenden, zarten, hyalinen Röhre schützend umgeben und indem diese in's Wasser hinausragt und an ihrem freien Ende offen ist, kommen jene Borsten mit dem umgebenden Medium in directen Contact (Fig. 28, *R*).

Fig. 28.

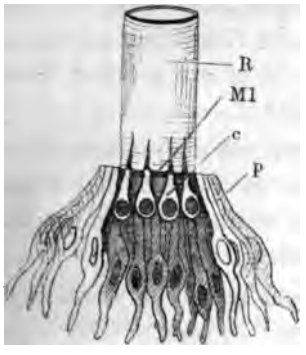

Ein Nervenhügel der Froschlarve, halbschematisch. Die umgebenden Epidermiszellen sind weggelassen.

c **Centrale Zellen (Neuro-Epithelien).**
p **Periphere Mantelzellen (Stützzellen).**
Ml **Membrana limitans.**
R **Hyaline Röhre.**

Rings um die central gelagerten Neuro-Epithelien findet sich ein Mantel blasser, bandartiger Cylinderzellen, welche an ihrem oberen, freien Ende eine siebartig durchbrochene *Membrana limitans* erzeugen, durch deren Maschen die Sinnesborsten hindurchpassiren (Fig. 28, *Ml*).

Die peripheren Mantelzellen dienen nur als stützende Hülle und sind von aussen her noch umgeben von einer Fortsetzung der gewöhnlichen Epidermiszellen, die sich von ihrer Umgebung nicht besonders abheben.

Was die Verbreitung und Anordnung der Nervenhügel betrifft, so ergiebt sich bei Fischen und Amphibien eine vollständige Uebereinstimmung. Am reichlichsten finden sie sich am Kopfe, der wie besät damit ist. Sie umgeben das Auge, ziehen sich dann von hier aus nach vorne in die Umgebung der Nase und Schnauze und ebenso entlang dem Unterkiefer.

Alle diese am Kopfe angeordneten Organe liegen im Bereich des Trigeminus. Von der hinteren Circumferenz des Auges verläuft ein

Zug nach rückwärts gegen die Kiemenbüschel und weiter gegen die Nackengegend, wo sich dann die Züge beider Seiten durch eine Queranastomose in Verbindung setzen, doch scheint dies nicht constant der Fall zu sein.

Von hier aus endlich setzen sie sich auf den Rumpf und von da aus bis zur äussersten Schwanzspitze fort. Während wir nun aber bei Fischen in der Regel nur eine einzige Längslinie (*Linea lateralis*) unterscheiden können, existiren bei Anurenlarven, sowie bei Proteus und allen Salamandrinenlarven drei Linien, wovon aber stets die mittlere, an den Flanken sitzende, als die typische Hauptlinie aufzufassen ist. Die obere liegt neben der Wirbelsäule, die untere auf dem Uebergang der Flanken zur Bauchseite (Malbranc).

In sehr frühen Entwickelungsstadien lässt sich die segmentale Anordnung nach Körpermetameren sehr schön nachweisen; bei älteren Thieren kommt aber nicht nur je ein Organ, sondern fast immer eine ganze Gruppe von solchen auf je ein Körpersegment.

Die Organe des Rumpfes und Schwanzes liegen im Bereich des hier in drei Aeste zerfallenden *Ramus lateralis N. vagi.*

Wie bei Fischen, so findet auch bei Amphibien stets ein Regenerationsprocess der Nervenhügel statt und zwar durch Theilung, welche activ durch das Organ selbst erfolgt, so dass man stets Organe von sehr verschiedener Entwickelungsstufe trifft (Merkel).

Was nun die Wirkungsweise der Nervenhügel und ihre verschiedenen Modificationen bei Fischen und Amphibien anbelangt, so kann ich füglich absehen von einer Erörterung der von den verschiedensten Seiten darüber aufgestellten Hypothesen. Mit voller Sicherheit lässt sich darüber Nichts behaupten, die grösste Wahrscheinlichkeit jedoch hat die von Merkel aufgestellte Ansicht, nach welcher es sich keinesfalls um einen chemischen, sondern nur um einen mechanischen Reiz handeln kann. Wir hätten also Tastorgane vor uns, die in besonderer Weise modificirt sind und die von jedem Gegenstand, mit welchem sie in Berührung kommen, einen adäquaten Reiz erhalten, der dann weiterhin in Nervenschwingung umgesetzt wird. In welcher Weise dieses Gefühl dann zur Perception kommt, lässt sich natürlich nicht eruiren.

Es ist nicht unmöglich, ja sogar sehr wahrscheinlich, dass hier der experimentellen Physiologie ein sehr weites, interessantes und fruchtbares Feld eröffnet ist. Was die Morphologie darin zu leisten

vermag, ist meiner Ansicht nach geleistet und nur von physiologischer Seite kann weitere Förderung erwartet werden[1]).

In nächster morphologischer Verwandtschaft mit den eben betrachteten Nervenhügeln, ja sehr wahrscheinlich aus ihnen hervorgegangen, sind die Organe des Geschmacksinnes. Geschmacksorgan.

Wie dort, so unterscheidet man auch hier einen centralen und einen als Stützorgan fungirenden Manteltheil. Während aber dort die borstentragenden, centralen Neuroepithelien eine kurze Birn- oder Keulenform besitzen, zeigen sie hier eine den Mantelzellen vollkommen gleiche Länge, d. h. sie erstrecken sich durch das ganze Organ hindurch.

Bei Fischen noch über den ganzen Körper hin regellos zerstreut und besonders zahlreich auf den Lippen, Lippenfalten, Barteln, Flossen sowie in der Mundhöhle bis zum Beginn des Oesophagus sich findend, sind sie bei Amphibien auf die Mundhöhle beschränkt und kommen ausserhalb derselben nicht mehr vor. Sie sind auf Papillen über das ganze *Cavum oris* hin bis zum Eingang in den Oesophagus hin vertheilt.

Während die Organe bei Larven mehr tonnen- oder keulenförmig sind, tritt bei erwachsenen Anuren eine bedeutendere Verbreiterung derselben auf, so dass man hier anstatt von Endknospen von Endscheiben sprechen kann (Merkel).

Im Bereich der Zunge stehen sie auf dem Gipfel der *Papillae fungiformes*, am zahlreichsten aber finden sie sich rings um die Zähne des Vomers. Ihre Mantelzellen ermangeln der Flimmerhaare.

b. Das Geruchsorgan.

Die *Apertura nasalis externa* liegt in directer Vorwärtsverlängerung des vorderen Augenwinkels und zwar bei erwachsenen Thieren 5 bis 6 mm davon entfernt. Aeussere Formverhältnisse des Geruchsorganes.

Der Abstand der hinteren Nasenlöcher oder Choanen von den vorderen beträgt 4 mm und dieses Maass entspricht zugleich so ziemlich der Längsachse des ganzen Geruchsorganes.

---

[1]) Wenn ein Vorschlag nach jener Seite erlaubt ist, so möchte ich darauf hinweisen, dass vielleicht auf negativem Wege, etwa durch Elimination jener Organe mittelst eines Lack- oder Firnissüberzuges (Photographielack?) Etwas erreicht werden könnte. Vielleicht auch durch vorsichtiges Cauterisiren, doch dürfte sich dieses eher für Fische empfehlen.

Die äussere Nasenöffnung ist von einem lippigen Saum umgeben, welcher sich in der Richtung nach hinten und aussen zu einer kurzen, tentakelartigen Prominenz verlängert.

Ueber die äusseren Nasenmuskeln wurde früher schon gehandelt (vergl. die Myologie).

Skeletogene Grundlage des Geruchsorganes.

Das Dach des *Cavum nasale* wird von folgenden Knochen gebildet: 1) von der dorsalen Platte des Gürtelbeines, 2) vom *Os nasale*, 3) vom *Os praemaxillare*. Letzteres bildet, wie wir bei Betrachtung der Intermaxillardrüse constatiren konnten, ein Vorwerk der Nasenhöhle und formirt zugleich auch die vordere Wand derselben.

Der Boden wird gebildet vom *Vomer* und vom *Os palatinum*, die Hinterwand hauptsächlich von dem gegen das *Cavum nasale* herein becherartig ausgehöhlten *Os en ceinture*, d. h. dem Gürtelbein, die Seitenwand bildet der Oberkiefer.

Ueber alle diese Verhältnisse sowie über die knorpelige Grundlage der Nase wurde im Capitel über das Skelet schon Mittheilung gemacht, allein seither wurde die Kenntniss der *Pars cartilaginea* des Nasenskeletes theils von Born, theils von mir in so beträchtlicher Weise erweitert, dass ich hier specieller darauf einzugehen habe.

Die mustergiltigen Arbeiten Born's beschränken sich aber nicht allein auf eine Beschreibung des Nasenskeletes, sondern erstrecken sich über die ganze Anatomie des Geruchsorgans, sowie auf den von jenem Forscher bei Amphibien zum erstenmal nachgewiesenen *Ductus nasolacrimalis*.

Der folgenden Darstellung lege ich die Born'schen Untersuchungen, die ich bis ins Einzelne bestätigen kann, zu Grunde und werde da und dort Gelegenheit haben, jenen Autor wörtlich zu citiren.

Was zunächst das knorpelige Skelet der Nasenhöhle anbelangt, so lässt sich Born folgendermaassen darüber vernehmen: „Die knorpeligen Stützen der Nasenhöhle und ihren Ausbuchtungen sind der Beschaffenheit dieser selbst entsprechend vorne complicirter, wie hinten. Ein allgemeines Bild ist folgendes: Die Nasenhöhlen sind durch ein vollständiges hyalinknorpeliges Septum (Fig. 29, *S*) von einander geschieden und an ihrem vorderen und hinteren Ende von zwei mit dem Septum zusammenhängenden Knorpelschalen umfasst, welche durch eine schmale Decke längs des Septums und einen, vorne vollständigen, weiter hinten durch die Choanen ausgeschnittenen Boden mit einander verbunden sind, während an den Seiten der Nasenhöhlen von vorne her ein complicirtes Spangenwerk sich hinzieht, welches die Umgren-

zung der hinteren Knorpelschale bei den meisten Anuren im verwachsenen Zustand nicht erreicht. Die hintere Schale ist in die quere, bei jungen Thieren knorpelige, bei alten durch Bildung des *Os en ceinture* theilweise verknöcherte Scheidewand eingegraben, welche die Schädelhöhle nach vorne abschliesst und sich seitlich in die Gaumenbalken verlängert. Diese Ethmoidalwand ist jederseits neben dem Septum durch ein grösseres Loch für den Olfactorius und nach aussen von der Schädelwand, die sich von hinten an dieselbe ansetzt, durch ein kleineres, für den *Ramus nasalis* des ersten Trigeminusastes durchbrochen. In dieser Schale ruht das hintere, blinde Ende der Nasenhöhle. Die vordere Schale ist viel weniger gleichmässig und weniger vollständig; weniger gleichmässig deswegen, weil die drei Blindsäcke (des Nasencavums) nicht gleich weit nach vorne reichen — der seitliche am wenigsten weit — und weil die Dicke der Schale selbst in der Mitte viel grösser ist, als an den Seiten. Dieselbe sendet bei Rana (Fig. 29, 30) aus ihrer inneren Wand knorpelige Scheidewände (muschelartige Vorsprünge der Autoren) zwischen die drei Blindsäcke nach rückwärts hinein, so dass jeder derselben in einer besonderen Knorpelschale liegt, die sich seiner eigenthümlichen Gestalt accommodirt.

Vollständig ist nur die knorpelige Begrenzung des unteren Blindsackes.

Die äussere Wand des oberen resp. seine seitliche Ausbuchtung läge ganz frei, wenn sich nicht ein muschelartig ausgehöhlter, halbmondförmiger Knorpel vorne und aussen um dieselbe legte, der nur an einer kleinen Stelle seiner unteren Umrandung mit der darunter liegenden, oberen Wand des unteren Blindsackes verwachsen ist. Es ist dies der Nasenflügelknorpel der Autoren. Aber auch so lässt er den hinteren und unteren Theil der seitlichen Ausbuchtung des oberen Blindsackes ohne knorpelige Bekleidung. Sein oberer Rand umrahmt von vorne und aussen die *Apertura nasalis externa.* Die Knorpelschale für den äusseren Blindsack ist in der ganzen lateralen Hälfte der oberen Seite von vorne her durch eine breite Spalte eingeschnitten. Die seitliche knorpelige Begrenzung des unteren Blindsackes reicht nach hinten nur bis dahin, wo sich aus seiner äusseren Seite die Kieferhöhle herabzusenken beginnt, dagegen verlängert sich seine Decke mit zwei Knorpelfortsätzen in die beiden Falten, die den Zugang von dem oberen Raume der einfachen Nase zu dem unteren verengen. Der innere Fortsatz entfernt sich vom Septum, er endigt bald. Der äussere bildet eine knorpelige Decke für die Kieferhöhle, senkt sich mit derselben stark

nach unten und verbindet sich mit einer Knorpelspange, die der gekrümmten Wand der Nasenhöhle entsprechend schief vom vorderen Theil der Decke nach rückwärts herabsteigt zu einer breiten Platte, die eine unvollständige Seitenwand der einfachen Nasenhöhle darstellt."

„An der Grenze zwischen der vorderen Wand, dem Septum und dem Boden ist in der Knorpelkapsel bei Rana ein grosses Loch, durch welches der Hauptzweig des Nasalastes des Trigeminus die Nasenhöhle verlässt und durch welches reichliche Knäuel der *Glandula intermaxillaris* in das vordere Ende des unteren Blindsackes eindringen."

Bezüglich der von der knorpeligen Nasenkapsel entspringenden Fortsätze kann ich um so eher auf die Born'sche Arbeit verweisen, als sie für den Zweck dieses Buches nur von untergeordneter Bedeutung sind.

Im Vorstehenden habe ich verschiedene Bezeichnungen und Ausdrücke gebraucht, die erst verständlich werden können, nachdem wir uns einen Einblick in die Organisation des *Cavum nasale* verschafft haben werden und dies soll jetzt geschehen.

Configuration des nasalen Binnenraumes.

Im Gegensatz zu den Urodelen, deren Nasenhöhlen, mit einer einzigen Ausnahme (*Plethodon glutinosus*), wo ich schon vor Jahren die ersten Spuren einer Muschelbildung nachgewiesen habe, einfache, plattwandige Hohlräume darstellen, besteht die Nasenhöhle der Frösche in Folge des oben beschriebenen, höchst complicirten Knorpelgerüstes aus mehreren, zum Theil sehr engen Spalträumen, die in gegenseitiger Communication stehen. Am besten kann man diese Verhältnisse an Querschnitten studiren und kommt dabei zu dem Resultat, dass man einen oberen, dem *Septum nasale* anliegenden Hauptnasenraum (Fig. 29, 30, *on*) und einen unteren, schmalen Theil (*un*) zu unterscheiden hat. Beide stehen durch eine schief aufsteigende Spalte mit einander in Verbindung. Der untere Raum, welcher aus einem senkrechten und horizontalen Schenkel besteht und der sich nach hinten in die Choane öffnet, wird vom Gesichts- und Gaumentheil des *Os maxillare* umschlossen und stellt die Kieferhöhle des Frosches dar. Mit der Choane ist sie aber noch nicht abgeschlossen, sondern setzt sich in Folge der Kürze des Gaumens über sie hinaus nach hinten fort, wobei sie mit ihrer inneren, offenen Seite in die Mundhöhle herein sieht.

Auch der obere, grosse Nasenraum erstreckt sich über die Choane nach hinten, bis er schliesslich in der vorderen Ethmoidalwand einen blindsackartigen Abschluss erfährt. Nach vorne verkürzt sich der eine, steil in die Maxilla abstürzende Schenkel des unteren Nasenraumes

immer mehr und schliesslich persistirt nur noch der horizontale Schenkel, welcher nach vorne von jener Stelle, wo die Communicationsöffnung mit dem oberen Nasenraume besteht, blind endigt.

Es handelt sich also in dieser Gegend um eine complete, knorpelige Scheidewand zwischen dem unteren und oberen Nasenraume (Fig. 30, *se*). Auch der letztere endigt nach vorne mit einem kuppeli-

Fig. 29.

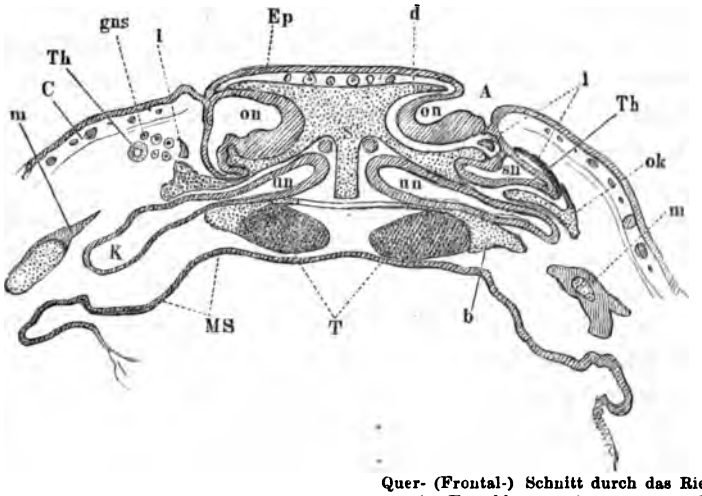

Fig. 30.

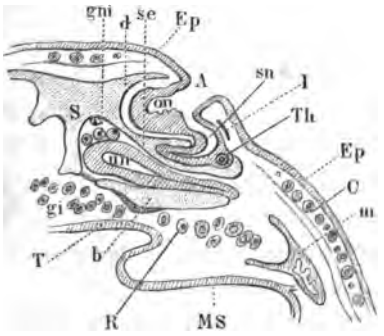

Quer- (Frontal-) Schnitt durch das Riechorgan zweier Froschlarven, einer jüngeren (Fig. 29) und einer älteren (Fig. 30) nach G. Born.

on Oberer —, *sn* seitlicher —, *un* unterer Nasenblindsack.
A Apertura nasalis externa.
K Kieferhöhle.
Th Thränennasengang.
l Lacrimale.
S Septum nasale.
d Knorpeliges Dach —, *b* knorpeliger Boden der Nasenhöhle.
ok Oberkieferknorpel.
m Maxilla.
T Trabekel.
gns Obere —, *gni* untere Nasendrüse.
gi Glandula intermaxillaris.
R Rachendrüse.
Ep Epidermis.
C Cutis.
MS Mundschleimhaut.

gen Blindsack und beide Blindsäcke sind mit hohem Riechepithel ausgekleidet. Zu ihnen gesellt sich nun noch ein dritter Blindsack hinzu, welcher zwischen dem oberen und unteren Blindsack in dem äusseren Theile der oben erwähnten Scheidewand gelegen ist und auf ihrem freien Rande in den oberen und unteren Nasenraum ausmündet. Genauer präcisirt liegt dieser seitliche Nasensack zwischen dem unteren Nasen-

raume und einer lateralen Aussackung des oberen, in welche die äussere Nasenöffnung einmündet (Fig. 29, 30, *sn*). Auch mit diesem steht der seitliche Nasensack in weitester Verbindung, so dass also die *Apertura nasalis externa*, wie Born ganz richtig bemerkt, nicht direct in den oberen Blindsack führt, sondern in einen an der Aussenseite desselben gelegenen, durch eine Falte unvollkommen von ihm abgesetzten Raum, der nach hinten mit der Ausmündung des seitlichen Canales in Zusammenhang steht.

Drüsen der Nasenhöhle.

Abgesehen von den allenthalben zerstreuten, kleinen Bowman'schen Drüsen von sack- oder birnförmiger Gestalt, kann man in der *Regio nasalis* des Frosches vier verschiedene, grössere Drüsen unterscheiden, wovon zwei in die Nasenhöhle und zwei in die Mund- beziehungsweise Rachenhöhle einmünden.

Ueber die wichtigste und weitaus voluminöseste derselben über die *Glandula intermaxillaris*, welche sich mit zahlreichen Schläuchen in den unteren Nasenblindsack hineinzieht, habe ich oben schon berichtet; hinzuzufügen ist aber noch, dass sie sich mit der gleich zu besprechenden „unteren Nasendrüse" innig verfilzt und sich dabei mit ihren Ausläufern zwischen die Gaumenplatte des Oberkiefers und die Kieferhöhle hinein erstreckt (Fig. 30, *gi*).

Bezüglich der feineren histologischen Details muss ich auf meine Arbeit über die Kopfdrüsen der Amphibien (s. das Literaturverzeichniss) verweisen.

Die zweite Drüse, welche ich nach dem Vorgange von Born die untere Nasendrüse nennen will, breitet sich ihrer grössten Ausdehnung nach längs dem Septum bis zur Choane aus und besitzt eine eigene Ausmündung in die Nasenhöhle (Fig. 30, *gni*). Letztere liegt in dem unteren Blindsack, kurz vor dessen Zusammenfluss mit den beiden anderen zu dem einfachen Nasenraume. In histologischer Beziehung bestehen zwischen der unteren Nasendrüse und der Zwischenkieferdrüse keine, oder doch kaum merkliche Differenzen.

Eine dritte Drüse, welcher wir an der äusseren Wand der Nasenhöhle begegnen, füllt mit ihren Schläuchen die Spalten aus zwischen der *Concha narium* (Ecker) (*Os lacrimale*, Born) und der ihr benachbarten Knorpelspange, welche von der Decke der Nasenhöhle zur Seitenwand nach hinten herabzieht. Sie wuchert aber von hier aus auch noch weiter und umgiebt den nasalen Anfang und die Einmündungsstelle des Thränencanales (Fig. 29, *gns*). Ihre zahlreichen Ausführungsgänge liegen auf der medialen Seite und an dem vorderen Rande der

mehrfach besprochenen, schrägen Knorpelspange und ihrer Fortsetzung nach hinten. Born, dem wir die Entdeckung dieser Drüse verdanken, nennt sie die obere Nasendrüse.

Die vierte Drüse (Rachendrüse Born's) bildet ein queres, dicht hinter den Choanen liegendes Band und breitet sich rings um den Zahntheil des Vomers aus. Eine Anzahl Schläuche zieht sich in die Choane hinein und mündet dort aus; die übrigen öffnen sich an zwei symmetrischen Stellen — die ganze Drüse ist nämlich ursprünglich paarig — in die Rachenhöhle (Fig. 30, *R*).

Thränencanal.

An jener Stelle, wo sich das hintere Ende des seitlichen Nasenblindsackes dorsalwärts in den *Recessus lateralis* des oberen Blindsackes öffnet, zweigt sich von der Aussenseite des ersteren der Thränencanal ab, der durch die äussere, knöcherne Wand desselben, die *Concha narium*, nach hinten und aussen sich erstreckt (Fig. 29, 30, *Th*).

Nachdem er den Knochen durchbohrt hat, verläuft er, von den Schläuchen der oberen Nasendrüse umgeben und begleitet von einem grösseren Blutgefässe zwischen der Haut und der von der Decke der Kieferhöhle seitlich und nach hinten sich erstreckenden, schrägen Knorpelspange nach rückwärts, überschreitet dann, nachdem er seine knorpelige Unterlage verloren hat, den queren Gaumenbalken und zerfällt am unteren Augenlide in zwei Aeste, die getrennt, hinter einander am freien Rande der inneren Hälfte des unteren Augenlides ausmünden.

In diesem seinem Laufe nach rückwärts liegt der von Flimmerepithel ausgekleidete Thränencanal, nachdem er den vorderen Rand jener schrägen Knorpelspange umgriffen, d. h. nachdem er das *Cavum nasale* verlassen hat, zwischen dem oberen Rande des Maxillare und dem unteren des Nasale, in dem Winkel, in welchem die Kieferhöhle von der Nasenhöhle abgeknickt ist (Born).

Obgleich an der äusseren Haut vom Thränencanal Nichts zu sehen ist, so kann man seinen Lauf, wie Born ganz richtig bemerkt, mit ziemlicher Sicherheit nach dem schwarzen Bande bestimmen, das bei *Rana esculenta* meist von der Nase zum Auge zieht.

Bezüglich der genaueren Details, namentlich auch hinsichtlich der bei der Sondirung des Thränencanales in Anwendung zu bringenden Technik, muss ich auf die Arbeit Born's (S. 17 bis 20) verweisen.

Riechepithel.

Ueber die *Lobi olfactorii* des Gehirns sowie über die Doppelnatur der Riechnervenwurzel jeder Seite habe ich schon bei der Lehre vom Gehirn Mittheilung gemacht und es erübrigt jetzt nur noch der termi-

nalen Ausbreitung des, wie überall aus marklosen Fasern bestehenden, *Nervus olfactorius* zu gedenken.

An der Nasenhöhle angekommen, zerfällt er in seine Theiläste, die weiterhin in Primitivbündel beziehungsweise in Primitivfibrillen zerfallen. Die Verfolgung der letzteren in ihrem Zuge gegen das Riechepithel wird durch die grosse Zahl der überall vorhandenen Drüsen ausserordentlich erschwert.

In dem auf einer bindegewebigen Grundlage aufsitzenden Epithel lassen sich in der *Regio olfactoria* der Nasenhöhle zweierlei, faserartige Zellarten unterscheiden, die nach Exner ganz allmälige Uebergangsstufen erkennen lassen sollen, nämlich Epithelialzellen und Riechzellen. Max Schultze und C. K. Hoffmann schliessen sich hierin jenem Autor nicht an, sondern stellen beide Zellformen einander scharf gegenüber.

Was zunächst die Epithelzellen betrifft, so sind dieselben von langgestreckter, breiter, bandartiger Form, besitzen einen deutlichen, ovalen Kern und gehen an ihrem einen Ende in einen langen, ziemlich breiten, an den Seiten ausgebuchteten und oft wie angenagt aussehenden Fortsatz aus, welcher gegen das subepitheliale pigment- und gefässreiche Bindegewebe hin meist mehrfach getheilt endigt und mit Nachbarzellen anastomosirend Netze bildet. Ihr freies, ins *Cavum nasale* hereinschauendes Ende ist entweder — und dies scheint die Regel zu sein — quer abgestutzt oder mit einem dichten Büschel zarter und langer Flimmerhaare besetzt (Fig. 31, *Ep*).

Fig. 31.

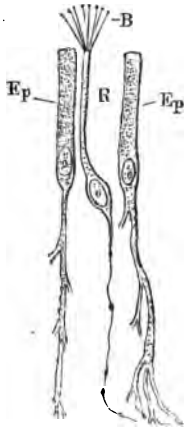

Zellen aus der Riechschleimhaut von Rana esculenta (juv.).

Ep Epithel (Stütz-) Zellen. *R* Eine Riechzelle mit Borsten (*B*) auf der freien Oberfläche.

Zwischen den so gestalteten Epithelzellen sitzen nun die eigentlichen Riechzellen, die sich durch eine viel schlankere Gestalt auszeichnen (Fig. 31, *R*). Der spindelartig aufgetriebene, einen grossen, ovalen Kern einschliessende Zellleib verjüngt sich gegen das *Cavum nasale* zu ganz allmälig in einen schlanken, cylindrischen Stab, der auf seiner freien Fläche äusserst zarte, pinselartig angeordnete Borsten trägt (Riechhärchen, Max Schultze)[1].

[1]) Neben diesen, in frischem Zustande eine leicht wogende Bewegung zeigenden Riechhärchen kommen nach C. K. Hoffmann auf manchen Zellen

Der andere Pol des Zellkörpers läuft unter plötzlicher Verjüngung in einen äusserst feinen, mit varicösen Anschwellungen versehenen Faden aus, den man sich mit einer terminalen Nervenprimitivfibrille im Zusammenhange zu denken hat. Ob die von v. Brunn für die Riechschleimhaut der Säugethiere nachgewiesene *Membrana limitans olfactoria*, in deren Maschen die peripheren Enden der Riechzellen eingelassen sind, auch bei Amphibien existirt, müssen künftige Untersuchungen lehren.

c. Das Gehörorgan.

Drei Männer sind es, die sich um die Erforschung dieses ebenso wichtigen, als schwierigen Apparates in hohem Maasse verdient gemacht haben, nämlich Hasse, Kuhn und Retzius. Das Gehörorgan. Topographie.

Wenn ich im Folgenden eine Uebersicht über die von ihnen gewonnenen Resultate zu geben versuche und dabei in erster Linie Retzius folge, so muss ich mich, um den, diesem Buche gesteckten Rahmen nicht zu überschreiten, gedrängter Kürze befleissigen und nur die Hauptpunkte möglichst klar hervorheben.

Die knöcherne Gehörkapsel des Frosches liegt jederseits neben dem Gehirn und wird von zwei Knochen, nämlich vorne vom Prooticum (*Petrosum*) und hinten vom *Occipitale laterale*, sowie noch von den diese Knochen verbindenden, dem Primordialschädel angehörigen Knorpelfugen gebildet. Das *Frontoparietale*, das *Tympanicum* (passender: *Squamosum*) und das *Parasphenoid* nehmen an der Umschliessung nur indirecten Antheil. Man kann eine obere, äussere, eine innere, untere, eine vordere und hintere Fläche unterscheiden und sieht man genauer zu, so entdeckt man gewisse Unebenheiten, Prominenzen und Concavitäten, welche als Relief der inliegenden Bogengänge aufzufassen sind.

Im unteren Theile der Knorpelfuge zwischen *Petrosum* und *Occipitale* findet sich im Grund einer dellenartigen Einsenkung (*Fossa fenestrae ovalis*) ein rundlich ovales Loch, das *Foramen ovale* (*Fenestra ovalis*), welches zusammen mit jener grubigen Einsenkung

---

auch noch starre, unbewegliche Haare vor, die eine viel grössere Dicke und Länge erreichen und wovon gewöhnlich nur je eines auf einer Riechzelle aufsitzt. Beide Arten von Haaren scheinen in einander überzugehen und sind ausserordentlich vergänglicher Natur, namentlich auf Berührung mit Wasser (der Frosch schliesst seine Nasenlöcher im Wasser).

vom Operculum (*Columella*, Retzius) bedeckt wird. An der hinteren Kapselfläche, in der äusseren Wand des lateralwärts vom *Condylus occipitalis* liegenden *Foramen jugulare* finden sich zwei kleine, dicht neben einander liegende Löcher, die man nach dem Vorgange von Hasse als *Foramen rotundum* und als *Aquaeductus cochleae* aufzufassen pflegt.

An der medialen, dem *Cavum cranii* zuschauenden Kapselwand und zwar genau auf der das *Petrosum* und das *Occipitale laterale* verbindenden Knorpelfuge trifft man wieder eine kleine Oeffnung, den *Aquaeductus vestibuli.*

Nach abwärts von ihr tritt der vordere (*Ramus vestibularis*), nach hinten und etwas nach oben von ihr der hintere Ast (*Ramus cochlearis*) des *N. acusticus* in die Gehörkapsel.

Was den Binnenraum der letzteren betrifft, so findet man im unteren, äusseren Bezirk eine verhältnissmässig grosse, rundliche Höhle oder tiefe Grube, welche den später zu besprechenden Sacculus und die Cochlea beherbergt (*Fovea sacculi et cochleae*). Nach oben geht diese Fovea in einen mehr unregelmässigen Raum über, welcher unten den Utriculus und weiter aufwärts den *Sinus utriculi superior* enthält.

Nach vorne und aussen liegt, in eine tiefe Grube eingebettet, die vordere und äussere Ampulle, von welchen die entsprechenden Bogengänge, der vordere und der äussere, ausgehen. Ersterer öffnet sich oben und hinten in den Canal des *Sinus utriculi superior*, letzterer aber in eine Grube für die hintere Ampulle, welche nach oben und innen in den *Canalis semicircularis posterior* übergeht (G. Retzius).

Ehe wir uns nun zur Betrachtung des häutigen Labyrinthes wenden, wollen wir vorher noch der accessorischen Theile des Gehörorganes gedenken. Wir können uns bei Betrachtung derselben um so kürzer fassen, als sie zum grossen Theile schon bei der Besprechung des Kopfskeletes ihre Erledigung gefunden haben.

Das mittlere Ohr, das *Cavum tympani*, welches sich durch die Ohrtrompete (*Tuba Eustachii*) in den Rachen öffnet, wird nach aussen zu durch ein Trommelfell (*Membrana tympani*) abgeschlossen. Indem diese Membran, mit deren Aussenfläche die Körperhaut enge verwachsen ist, sich etwas eingesunken zeigt, finden wir die erste schwache Andeutung eines äusseren Gehörganges. Das rundlich-ovale Trommelfell ist schief von oben-innen nach unten-aussen gegen die Horizontalebene gestellt. Dabei ist es in einem Knorpelringe (*Annulus*

membranae tympani) ausgespannt, der vorne und oben an das Tympanicum (*Squamosum*), im Uebrigen aber nur an den umgebenden Weichtheilen, *Musculus depressor maxillae inferioris*, *temporalis* und deren Fascien befestigt ist. Ein Contractionszustand der betreffenden Muskeln wird somit immer auf den Annulus beziehungsweise auf den Spannungsgrad der *Membrana tympani* zurückwirken müssen.

Das Trommelfell ist sehr dünn und besteht im Wesentlichen aus radienartig angeordneten Bindegewebsfasern, welchen sich, namentlich gegen die Peripherie zu, glatte Muskelfasern beimischen. An seiner Innenfläche wird es von einer Fortsetzung der Schleimhaut der Trommelhöhle, d. h. von einem niedrigen Cylinderepithel überzogen.

Eine schon von aussen her sichtbare, weissliche Partie in der Mitte des Trommelfells entspricht der peripheren Endplatte der Columella, die gleich näher geschildert werden soll.

Hat man das Trommelfell entfernt, so ist damit der volle Einblick in das *Cavum tympani* eröffnet und man überzeugt sich, dass dasselbe aus einem ziemlich flachen trichterartigen Raume besteht, der von einer pigmentirten Schleimhaut ausgekleidet ist. Zieht man letztere ab, so wird man gewahr, dass sich das knorpelige Gewebe des *Annulus tympanicus* in die Paukenhöhle hinein fortsetzt und hier unter schalenartiger Verbreiterung eine knorpelige Auskleidung fast des ganzen Paukenraumes zu Stande bringt (G. Retzius).

Am Boden des letzteren bemerkt man eine länglich-ovale Spalte, welche nach dem Inneren der Trommelhöhle führt und theils vom Tympanicum, theils von Weichtheilen begrenzt ist. Jener innere Raum der Paukenhöhle trägt in seinem Dach, eingelassen in die Schleimhaut, die nach innen ziehende knöcherne Partie der Columella, welche mit ihrem letzten, oval verbreiterten knorpeligen Endstück das an der inneren Wand der Trommelhöhle befindliche *Foramen ovale* (*Fenestra ovalis*) bedeckt. Aber nicht nur letzteres wird davon bedeckt, sondern die Platte greift mit ihren Rändern darüber hinaus und inserirt sich an der Circumferenz jener Grube (*Fossa fenestrae ovalis*), in deren Hintergrund das *Foramen ovale* gelegen ist.

Diese soeben beschriebene innere Abtheilung der Paukenhöhle öffnet sich nun durch die oben schon erwähnte, einen geräumigen Gang repräsentirende *Tuba Eustachii* in den Rachen.

Von vorne und aussen wird die Ohrtrompete vom Flügelbein, hinten aber von Weichtheilen begrenzt, in welchen der knorpelige Griffelfortsatz eingelassen nach unten steigt.

Durch die Tubenöffnung kann man von unten her die Trommelhöhle zum grössten Theil überblicken, ja sogar durch die Spalte des

Fig. 32.

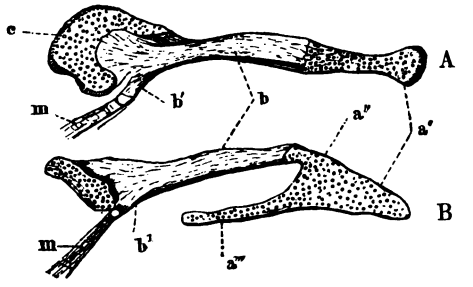

Die Columella, achtmal vergrössert. A von oben, B von hinten gesehen. Nach G. Retzius.

a Aeusserer knorpeliger Theil, dessen äusseres Ende bei *a'*, dessen oberes inneres, langes Ende bei *a''*, dessen unteres inneres, langes Ende bei *a'''* dargestellt ist; der mittlere, an *a''* befestigte knöcherne Theil (*b*) sendet einen kurzen, am inneren Ende knorpeligen Fortsatz (*b'*) aus, an welchem sich ein quergestreifter, kleiner Muskel (*m*) ansetzt; am inneren, breiteren Ende des knöchernen Theiles haftet die innere knorpelige Platte (*c*) der Columella, welche die Fossa fenestrae ovalis und somit auch die Fenestra selbst deckt.

Knorpeltrichters das Trommelfell mit dem Ansatze der Columella beobachten (G. Retzius).

Bezüglich der aus drei, theils knöchernen, theils knorpeligen Theilen bestehenden Columella verweise ich auf die Anatomie des Schädels. Die genaueren Details sind aus der beistehenden Abbildung und deren Erklärung zu ersehen.

Das häutige Gehörorgan füllt die knorpelig-knöcherne Gehörkapsel nicht vollständig aus; zwischen beiden liegt ein ziemlich geräumiger perilymphatischer Raum, der sich namentlich nach abwärts in der *Fovea sacculi et cochleae* stärker ausdehnt. Ebenso ist er an der concaven Circumferenz der Bogengänge viel weiter, als an der convexen, so dass letztere, wie überall im Wirbelthierreich excentrisch in ihren Canälen liegen. Von dem die Aussenwände des perilymphatischen Raumes überziehenden Periost beziehungsweise Perichondrium entspringen Faserbündel, welche den Raum mit einem eigenthümlichen Netzwerke durchziehen und sich an der äusseren Wand des häutigen Gehörorgans befestigen.

Aus dem perilymphatischen Raume gehen zwei röhrenartige Ausstülpungen des Periostes hervor; die eine, welche ihr Entdecker, G. Retzius, *Ductus fenestrae ovalis* genannt hat, findet sich am unteren hinteren Umfange des den Sacculus umgebenden Raumes, genau

da, wo die *Fenestra ovalis* gelegen ist, die andere ist der von Hasse nachgewiesene *Ductus perilymphaticus.*

Der *Ductus fenestrae ovalis* kommt, nachdem er durch das ovale Loch hindurchgetreten ist, zwischen den inneren plattenartig verbreiterten Theil der Columella und die schon öfters erwähnte, an der äusseren Gehörkapselwand in der Circumferenz der *Fenestra ovalis* gelegene, platt ovale Höhle (*Fossa fenestrae ovalis*) zu liegen. Dabei erweitert sie sich und endigt, nach oben steigend, mit einem rundlichen, abgeplatteten Blindsack.

Der *Ductus perilymphaticus*, welcher sich nach oben und hinten vom *Ductus fenestrae ovalis*, in der Gegend des cochlearen Theiles vom Gehörorgan als periostale Ausstülpung entwickelt, tritt durch die oben schon erwähnte Oeffnung des *Aquaeductus cochleae* der Gehörkapsel und gelangt von hier aus in den *Canalis jugularis*, wo er sich, neben dem *Glossopharyngeus* und *Vagus* liegend, zu einem Sacke (*Saccus perilymphaticus*) erweitert. Nach vorne und innen geht von dem Halse des Sackes eine Fortsetzung der Röhre hervor, welche mit dem Subarachnoidalraum des Gehirns in Verbindung steht.

Häutiges Gehörorgan.

Am membranösen Gehörorgane des Frosches unterscheidet man folgende Theile: Utriculus mit dem *Sinus superior*, *Recessus utriculi*, *Ampulla anterior* mit *Canalis membr. anterior*, *Ampulla externa* mit *Canalis membr. externus*, *Ampulla posterior* mit *Canalis membr. posterior*, Sacculus mit dem Ductus und *Saccus endolymphaticus*, *Pars neglecta*, *Lagena cochleae*, *Pars basilaris cochleae*, und das sogenannte *Tegmentum vasculosum.*

Von Nervenendstellen unterscheidet man: *Macula acustica recessus utriculi*, drei *Cristae acusticae ampullarum*, *Macula ac. sacculi*, *Macula ac. neglecta*, *Papilla ac. lagenae cochleae*, *Papilla ac. basilaris cochleae.*

Der Hörnerv zerfällt gleich nach seinem Ursprunge aus der *Medulla oblongata* in einen *Ramus anterior* und *posterior.* Ersterer giebt folgende Aeste ab, den *Ramulus sacculi*, *recessus utriculi*, *ampullae anterioris* und *ampullae externae*, letzterer entsendet den *Ramulus lagenae*, *neglectus*, *basilaris* und den *Ramulus ampullae posterioris.*

Der Utriculus ist ein unregelmässiger, weiter Cylinder, welcher sich nach der einen Seite in den *Recessus utriculi*, nach der anderen in den *Sinus posterior* verlängert. An seiner Mitte wird er durch eine

an der Einmündungsstelle des hinteren Endes vom äusseren Bogengange gelegene, sichelartig einspringende Falte unvollständig in zwei Abschnitte und zwar in einen vorderen und hinteren getheilt, die durch die sogenannte *Apertura utriculi* mit einander communiciren.

In die hintere Abtheilung mündet die schlanke Bogengangcommissur (*Sinus superior*), welche die beiden verticalen Bogengänge mit einander verbindet. In die vordere Abtheilung mündet das hintere, trompetenartig erweiterte Ende des äusseren Bogenganges und in der unteren Wand, dicht neben der *Apertura utriculi* findet sich die schmale, in der Längsachse des Utriculus liegende Oeffnung zum Sacculus (*Canalis utriculo-saccularis*).

Im Bereich des *Recessus utriculi* liegen dicht neben einander die vordere und die äussere Ampulle, zwei rundlich ovale Blasen, die sich in die gleichnamigen Bogengänge fortsetzen und auf deren Boden sich ein quergestelltes, durch Faltung der Wand entstandenes Septum befindet. Auf dessen freiem Rande liegt die oben schon erwähnte *Crista acustica* mit einer hellen und durchsichtigen *Cupula terminalis*. Letztere erscheint wie um die Crista herumgegossen und ist zart gestreift, als Ausdruck ihrer Composition aus Fasern.

Vom hinteren Ende des *Sinus posterior utriculi* geht die hintere Ampulle aus, welche nach ihrer äusseren Form, sowie bezüglich der Crista und Cupula mit der vorderen Ampulle fast ganz übereinstimmt. Sie geht in den hinteren Bogengang über und dieser vereinigt sich, wie wir oben gesehen haben, mit dem hinteren Bogengang in der Bogencommissur s. *Sinus superior*.

Alle die bis jetzt beschriebenen Gebilde gehören der oberen Abtheilung des Gehörorgans an, und wir wenden uns jetzt zur *Pars inferior*, bei welcher der Sacculus die Hauptrolle spielt. Dieser bildet eine unter dem Utriculus liegende und mit ihm durch den oben erwähnten *Canalis utriculo-saccularis* communicirende, ovale Blase. An seiner medialen Wand findet sich die grosse *Macula acustica sacculi* mit dem den grössten Theil des Binnenraumes ausfüllenden Otolithen.

Nach oben einwärts stülpt sich die Sacculuswand zu dem *Aquaeductus vestibuli* (*Ductus endolymphaticus*) aus, einem langen und engen Canal, welcher an der medialen Utriculuswand emporzieht, in die *Apertura aquaeductus vestibuli* der Gehörkapsel eindringt (siehe oben) und endlich in die Schädelhöhle zu liegen kommt. Hier steht er, wie Hasse nachgewiesen hat, in Verbindung mit einem grossen, gelappten, dünnwandigen Sack, welcher das Gehirn von beiden Seiten umspannt und

n welchen zahlreiche Kalkkrystalle von der Form der Otolithenkrystalle eingelagert sind.

Nach oben und hinten geht der Sacculus ohne bestimmte Grenze in jene, aus drei Abtheilungen bestehenden cochlearen Gebilde über,

Fig. 33.

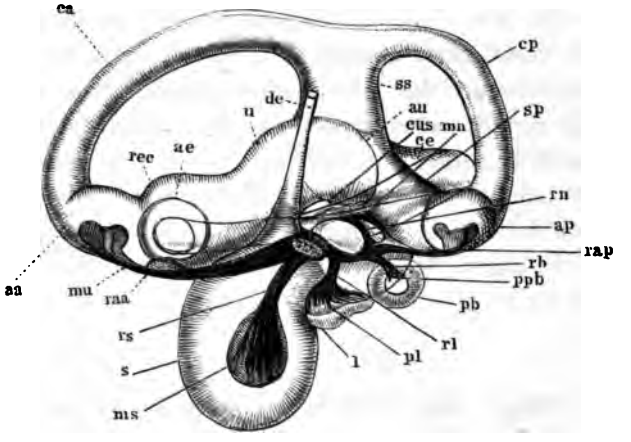

Fig. 34.

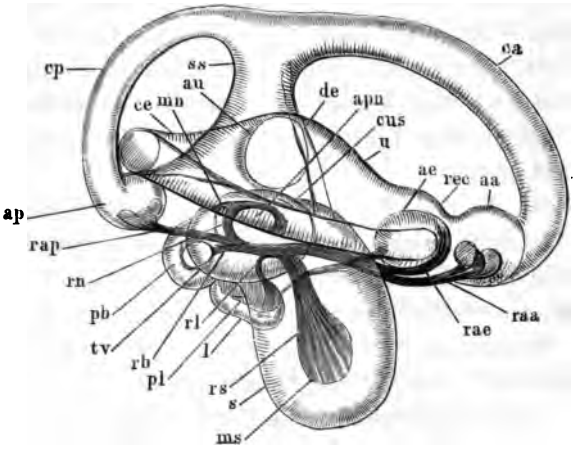

Das membranöse Gehörorgan von Rana esculenta von der medialen (Fig. 33) und lateralen (Fig. 34) Seite. Zwanzigmal vergrössert. Nach G. Retzius.

u Utriculus.
au Apertura utriculi.
ss Sinus utriculi superior.
sp Sinus utriculi posterior.
rec Recessus utriculi.
aa Ampulla anterior.
ae Ampulla externa.
ap Ampulla posterior.
ca, *ce*, *cp* Canalis semicircularis anterior, externus und posterior.
s Sacculus.
de Ductus endolymphaticus.
tv Tegmentum vasculosum.
l Lagena cochleae.
pb Pars basilaris cochleae.
cus Canalis utriculo-saccularis.
apn Apertura partis neglectae.
mu Macula ac. recessus utriculi.
ms Macula ac. sacculi.
mn Macula ac. neglecta.
pl Papilla ac. lagenae.
ppb Papilla ac. basilaris.
raa Ramulus amp. anterioris.
rae Ramulus amp. externae.
rap Ramulus amp. posterioris.
rs Ramulus sacculi.
rn Ramulus neglectus.
rl Ramulus lagenae.
rb Ramulus basilaris.

die man als *Lagena*, *Pars basilaris cochleae* und als *Tegmentum vasculosum* bezeichnet. Ein viertes Gebilde, das Hasse seiner Zeit als „Anfangstheil der Schnecke" deuten zu können meinte, gehört nach G. Retzius nicht zu den eigentlichen cochlearen Theilen und hat von ihm den Namen *Pars neglecta* erhalten. Gleichwohl sind alle vier Theile, von denen die Lagena weitaus an Grösse prävalirt, vom gleichen genetischen Standpunkte aus zu betrachten, indem sie alle als Ausbuchtungen des membranösen Gehörorgans zu betrachten sind und mit dem Sacculus-Lumen in offener Communication stehen. Wie oben schon bemerkt, sind die Lagena, die *Pars basilaris* und die *Pars neglecta* mit besonderen Nervenendstellen versehen.

Bezüglich der feineren Detailverhältnisse dieser hochinteressanten Gegend des häutigen Gehörorgans muss ich auf die ausführlichen Arbeiten von Kuhn, Hasse und Retzius verweisen.

Die Wandungen des häutigen Gehörorgans, welche an verschiedenen Stellen sehr verschieden dick sind, bestehen aus einer hellen, homogenen Substanz, die da und dort eine leichte Streifung und Faserung erkennen lässt. An den dickeren Stellen, wie sie sich z. B. an den Nervenausbreitungen finden, trifft man schwach körnige, sehr verzweigte Zellen und dazu kommt noch an der Aussenfläche der Membran das Pigmentzellen führende Balkennetz des perilymphatischen Raumes (vergl. oben).

Die ganze Innenfläche des membranösen Gehörorgans ist von einem einschichtigen Epithel ausgekleidet. Dasselbe ist an den meisten Stellen ein polygonales, ziemlich plattes Pflasterepithel, dessen Zellen an verschiedenen Stellen eine wechselnde Grösse darbieten (G. Retzius). Im *Tegmentum vasculosum*, im *Utriculus* und in den *Ampullen* findet sich noch eine Art von Zellen, die, zum Theil gruppenweise angeordnet, durch eine cylindrische Form, starke Granulirung, feine fibrilläre Streifung und durch gelbliches Pigment ausgezeichnet sind.

Nervenendapparat.

An den Nervenendstellen kann man überall die Haarzellen, sowie die zwischen ihnen regelmässig angeordneten Fadenzellen unterscheiden.

Nicht überall ist dieses Nervenepithel gleich hoch, sondern wechselt nach verschiedenen Punkten derselben Endstelle.

Die körnigen Haarzellen, die in ihrer Grösse bedeutenden Schwankungen unterliegen, besitzen im Allgemeinen eine längliche Flaschen-

form mit einem rundlich-ovalen Kern im Innern, und tragen an ihrem oberen, stark glänzenden, abgeplatteten Ende je ein langes, steifes Haar, welches, mit breiter Basis entspringend, sich nach seinem freien Ende zu mehr und mehr zuspitzt.

Diese Haare, von denen jedes aus einer Anzahl parallel und dicht neben einander gelagerten, geraden feinen Fädchen zusammengesetzt erscheint, sind an den einzelnen Nervenendstellen von verschiedener Länge.

Fig. 35.

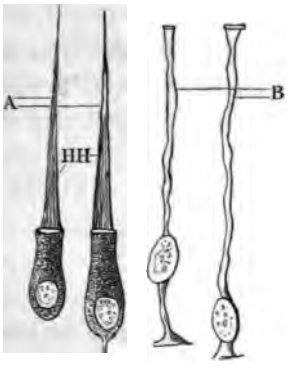

Isolirte Elemente aus der Crista acustica der vorderen Ampulle. Nach G. Retzius.

A Zwei Haarzellen.
B Zwei Faserzellen.
HH Hörhaare der Haarzellen.

Unter diesen Haarzellen finden sich mehrere Lagen sogenannter Faserzellen (Zahnzellen, Stütz- oder Isolationszellen), die an zwei gegenüberliegenden Polen des grossen Kernes in eine schmale, fadenartige Verlängerung ausgezogen erscheinen. Das eine wandständige Stück ist kürzer und an seinem Ende zuweilen fussartig erweitert. Der andere freie Abschnitt ist viel länger und zieht zwischen den Haarzellen bis zur freien Oberfläche des Nervenepithels empor.

Die Nervenfasern verlieren erst an der inneren Fläche des häutigen Gehörorgans ihre Markscheiden und treten dann scheidenlos, also nackt, in das Epithel ein. Hier verlaufen sie oft eine Strecke ohne Theilung, nicht selten aber kommt, wie G. Retzius nachgewiesen hat, eine Zweitheilung der Nervenfasern vor, wobei gewöhnlich der eine Zweig feiner ist, als der andere. Die wirkliche Endigungsweise ist noch nicht erkannt und was man allein mit Sicherheit behaupten kann, ist das, dass die unteren Enden der Haarzellen von feinsten Fäserchen aufs Engste umstrickt werden (G. Retzius).

---

d. Das Sehorgan.

Wie in dem Auge aller Wirbelthiere, so unterscheidet man auch beim Aufbau des Froschauges zweierlei Elemente, wovon die einen den Sinnesapparat im engeren Sinne formiren, während die an- Da Sehor

deren einen Schutz- und Bewegungsapparate zu liefern bestimmt sind. Unter den ersteren versteht man den Augapfel (*Bulbus oculi*) mit den lichtbrechenden und lichtempfindenden Organen, unter den letzteren die Augenlider, Drüsen und Muskeln.

Bulbus oculi.

a. Der Augapfel

besteht aus drei, concentrisch angeordneten Häuten, die von aussen nach innen in folgender Weise sich decken: Sclera, Chorioidea und Retina. Das Bulbus-Lumen birgt die Linse und den Glaskörper.

Sclera und Cornea.

Sclera und Cornea.

Die opake, undurchsichtige Sclera besteht aus einer derben, eng verfilzten, äusseren Bindegewebs-, sowie aus einer nach innen davon liegenden Knorpelschicht, welch letztere in der Umgebung des Opticuseintrittes besonders stattlich entwickelt ist, nach vorne aber in einer dem Ansatz der *Musculi recti* entsprechenden Aequatorialebene ihr Ende erreicht.

Auf ihrer inneren Fläche ist die Sclera von Endothelien überzogen.

Nach vorne zu setzt sich die Sclera in die durchsichtige Hornhaut (*Cornea*) fort, an welcher man einen nach aussen gerichteten Epithelsaum, sowie eine darunter liegende, fibrilläre, die eigentliche Hornhautsubstanz repräsentirende, dicke Schicht unterscheiden kann. Beide Lagen sind durch einen stark glänzenden Basalsaum von einander getrennt und lassen sich leicht von einander lösen. Da die Hornhaut von jeher den Physiologen und Morphologen als ein besonderes Lieblingsthema zur Untersuchung diente, so hat sich darüber nach und nach geradezu eine eigene Literatur angesammelt, auf die specieller einzugehen hier nicht der Platz ist. Die Hauptresultate der darauf gerichteten Untersuchungen lassen sich kurz folgendermaassen zusammenfassen.

Das äussere Epithel der Hornhaut besitzt einen geschichteten Charakter, ohne dass jedoch die Form der Zellen überall die gleiche wäre. Man kann vielmehr eine tiefe aus pallisadenartigen, eine mitt-

lere aus Riff- und Stachelzellen, und eine obere aus platten Polygonen bestehende Lage unterscheiden. In der tiefsten Lage, in den „Fusszellen“ Rollet's, gelingt es leicht, Theilungsvorgänge zu beobachten, wie überhaupt diese Schicht als die eigentliche Matrix des sich in peripherer Richtung stets ergänzenden Hornhaut-Epithels aufzufassen ist. Sehr wahrscheinlich aber finden diese Vorgänge auch noch in der mittleren Schicht statt (Waldeyer).

Den Hauptbestandtheil der eigentlichen Hornhautsubstanz bildet, wie oben schon erwähnt, eine fibrilläre, aus ausserordentlich feinen Bindegewebsfasern bestehende Substanz. Die einzelnen Fibrillen sowohl wie die grösseren Fibrillenbündel werden durch eine, im frischen Zustande glashell, nach Reagentien aber fein granulirt erscheinende Kittsubstanz fest unter einander verbunden.

In derselben findet sich ein eigenthümliches Lücken- und Canalsystem, das v. Recklinghausen'sche Saftcanalsystem, das sowohl an frischen Hornhäuten, als nach Versilberung deutlich zur Anschauung zu bringen ist. Es handelt sich dabei um flache, linsenartige Höhlungen, die durch zahlreiche feine, canalähnliche Ausläufer mit einander in Verbindung stehen. Im Innern ist eine wasserklare, seröse Flüssigkeit, daneben aber kommen auch noch Formelemente vor, nämlich contractile Hornhautzellen, Wanderzellen und Pigmentzellen.

Erstere bilden bis heute noch einen Gegenstand der Controverse, indem sie von den Einen mit den Recklinghausen'schen Saftlücken geradezu identificirt, von den Anderen aber als selbständige, in jene Lücken nur eingebettete Gebilde erklärt werden.

An ihrer hinteren Fläche ist die Cornea von der elastischen und durchsichtigen *Membrana Descemetii* überzogen und diese wiederum ist auf ihrer freien, der vorderen Augenkammer zuschauenden Fläche mit Endothelzellen belegt.

Bezüglich der complicirten Innervations-Verhältnisse der Cornea muss ich, da die Frage namentlich hinsichtlich der letzten Nervenendigungen bis dato noch keine sichere Beantwortung erfahren hat, auf die betreffende, ungemein reichhaltige Literatur und zwar in erster Linie auf die Schriften Kölliker's, Engelmann's, Cohnheim's und Lippmann's verweisen.

Nur das sei noch bemerkt, dass die Nerven vom Ramus I. Trigemini stammen, dass sie aber nicht, wie bei Säugern, in Form der soge-

nannten *Nervi ciliares* den hinteren Theil der Sclera durchbohren, sondern bis an den vorderen Rand des scleralen Knorpels ausserhalb des Bulbus verlaufen. Erst von jener Stelle an senken sie sich in den vorderen Abschnitt der Sclerotica ein, und ziehen zur Corneaperipherie, wo sie dichte Netze erzeugen, woraus dann weiterhin markhaltige und marklose feine Fasern zur Cornea laufen.

Chorioidea und Iris.

Chorioidea und Iris.

Die Chorioidea, welche, wie wir schon oben constatirt haben, zwischen die Sclera und Retina eingeschoben ist, wächst nach vorne zur Regenbogenhaut oder Iris aus.

An zwei Stellen ist die dünne, gefässreiche Chorioidea fester mit der Sclera verbunden, in der Circumferenz des Opticuseintrittes und vorne an der Uebergangsstelle der Sclerotica in die Cornea.

Das eigentliche Stroma der Chorioidea besteht aus einem zellreichen, fibrillären Bindegewebe mit zahlreichen, an sternförmige Zellen gebundenen Pigmenteinlagerungen. Nach aussen, gegen die Sclera hin, lockert sich das Gewebe mehr und mehr auf, nimmt eine bräunliche Farbe an und heisst *Lamina fusca* oder *Suprachorioidea*. Nach innen zu gegen das Pigmentepithel der Retina hin treffen wir die eigentliche Gefässschicht, welche mehr homogen erscheint und *Membrana chorio-capillaris* genannt wird. Sie hat in neuester Zeit von Hans Virchow eine sehr fleissige Bearbeitung erfahren, doch würde es viel zu weit führen, wenn wir auf die oft sehr verwickelten Detailverhältnisse eingehen wollten.

Ob auch die Aussenfläche der Chorioidea, wie wir dies für die Innenfläche der Sclera constatiren konnten, von einem Endothelium (wie bei den Säugern) überkleidet ist, bedarf noch der Bestätigung. Während die Chorioidea im Allgemeinen mit der Retina nur locker verbunden ist, haftet sie ihr an der *Ora serrata* und namentlich an den *Processus ciliares* aufs Innigste an (C. K. Hoffmann).

Die Regenbogenhaut besteht nur zum kleinsten Theile aus zarten Bindegewebsfibrillen, zum grössten Theile jedoch aus pigmentirten, sternförmigen Zellen, welche unter einander sehr dichte Anastomosen eingehen (C. K. Hoffmann). Die feinere Analyse der Muskeln,

Nerven und Gefässe der Iris ist durch den ausserordentlichen Pigmentreichthum sehr erschwert und es lassen sich bis zur Stunde darüber noch keine genaueren Mittheilungen machen.

Die Iris ist in der Mitte mit einer Oeffnung, dem Sehloch (Pupille) versehen und dem entsprechend kann man einen *Margo ciliaris* und *pupillaris Iridis* unterscheiden. Auf ihrer vorderen Fläche wird die Regenbogenhaut von einem polygonalen Epithel überkleidet, welches sich in der Gegend des *Corpus ciliare* auf die Hinterfläche der Cornea umschlägt. Die hintere Irisfläche ist tief schwarz gefärbt; während der die Pupille begrenzende Rand der Iris von lebhafter, goldglänzender Farbe ist. Es beruht dies auf der Anwesenheit von blassgelblichen Pigmentkugeln im Innern der Zellen, welche den Kern durchschimmern lassen.

Aehnlich, wie die Nerven der Hornhaut, dringt auch, wie aus den Untersuchungen Hans Virchow's hervorgeht, die *Arteria ophthalmica* erst jenseits des Aequators in die Sclera ein, und zwar so schief, dass sie die Chorioidea erst am *Corpus ciliare* erreicht. „In diesem läuft sie vermittelst eines flachen Bogens, der seine Convexität der Iris zuwendet, bis zu seinem äussersten Punkte. Aus diesem Bogen treten die beiden Arterien der Iris aus und der Rest der *A. ophthalmica* ist die *Arteria hyaloidea.* Diese geht von dem untersten Punkte des *Corpus ciliare* auf die anliegende Stelle des Glaskörpers hinüber. Ehe die *A. ophthalmica* den Bulbus erreicht, giebt sie, ziemlich an derselben Stelle, mehrere Muskeläste und zwei Arterien der Chorioidea (*Arteriae ciliares*) ab (H. Virchow).“ Die eine davon tritt in temporaler, die andere in nasaler Richtung zur Chorioidea. Der Augapfel besitzt zwei Venen, eine grössere untere, mit der *Vena hyaloidea* sich vereinigende *V. ophthalmica* und eine kleinere obere, die *V. bulbi superior.* Erstere tritt aus der Sclera etwas proximal von dem untersten Punkte des Aequators, und erreicht, temporalwärts und wenig medianwärts gerichtet, die *V. orbitalis posterior.*

Die kleinere, obere Augenvene entsteht aus zwei Wurzeln, einer nasalen und temporalen, die sich erst unmittelbar nach dem Verlassen der Sclera vereinigen (H. Virchow).

Retina.

Retina. Die aus der Ausstrahlung des Sehnerven hervorgehende Netzhaut liegt nach einwärts von dem aus der äusseren Membran der secundären Augenblase sich entwickelnden, einschichtigen Pigmentepithel; gegen den Glaskörper zu wird sie von einer glashellen Haut, der *Membrana limitans interna*, abgegrenzt.

Man unterscheidet in der Retina eigentliche nervöse Elemente und eine dieselben hauptsächlich in radiärer Richtung durchflechtende und isolirende Stützsubstanz („Müller'sche Fasern"). Dieselbe ist fachwerkartig zwischen der *M. limitans interna* und *externa* wie zwischen zwei Rahmen ausgespannt.

Nach dem Vorgange von Max Schultze kann man die concentrisch angeordneten Schichten der Retina in der Richtung von innen nach aussen folgendermaassen unterscheiden und benennen.

1) *Membrana limitans interna*,
2) Opticusfaserschicht,
3) Ganglienzellenschicht,
4) Innere granulirte (moleculäre) Schicht,
5) Innere Körnerschicht,
6) Aeussere granulirte (Zwischenkörner-) Schicht,
7) Aeussere Körnerschicht,
8) *Membrana limitans externa*,
9) Stäbchen- und Zapfenschicht,
10) Pigmentschicht (Pigmentepithel).

Die eigentliche lichtpercipirende Schicht wird durch die, bei allen Amphibien durch ihre Grösse sich auszeichnenden, Stäbchen und Zapfen repräsentirt, und diese zusammen mit den genetisch im engsten Connex mit ihnen stehenden Elementen der äusseren Körnerschicht kann man als die Sinnes- oder Nervenepithelien im engeren Sinne bezeichnen und dieselben mit den früher schon beschriebenen specifischen Riech- und Hörzellen in directe Parallele bringen.

Bezüglich der feineren Structurverhältnisse der Retina verweise ich auf das schöne Werk C. K. Hoffmann's über die Amphibien, wo dieselben eine vorzügliche und erschöpfende Darstellung gefunden haben.

Ebendaselbst begegnet man auch einer kritischen Beleuchtung der einschlägigen Literatur.

Im Hintergrunde der Retina, nach aussen von der Eintrittsstelle des Opticus liegt beim Frosch wie bei anderen Wirbelthieren der Punkt des schärfsten Sehens, d. h. die nur von (mehrfach über einander geschichteten) Zapfen ausgekleidete *Fovea centralis* (W. Krause).

Die Linse.

Die Linse nähert sich, wie bei den Fischen, der Kugelform und stimmt hierin überhaupt mit der Linse aller wasserbewohnenden Thiere überein. Linse

Sie ruht, wie überall, in einer Kapsel (*Capsula lentis*), an der man eine homogene, durchsichtige und elastische Membran, sowie einen Epithelbelag unterscheiden kann.

Die Substanz der Linse selbst besteht aus metamorphosirten Ektodermzellen, wovon jede in ein langes, wasserhelles Band ausgezogen erscheint. Während diese Bänder, welche zum Theil wellige oder gezähnelte Randcontouren besitzen, von der Fläche gesehen breit, von der Kante aus aber schmal erscheinen, erscheinen sie auf dem Durchschnitt als regelmässige, sechseckige Prismen. An den central liegenden Bändern, welche ein viel dichteres Gefüge zeigen und schwächer sind, als die peripheren, hat C. K. Hoffmann eine sehr deutliche Querstreifung nachgewiesen.

Abgesehen von der oben beschriebenen Zähnelung werden die Linsenfasern noch durch eine Kittsubstanz verbunden, welche besonders nach Silberbehandlung deutlich hervortritt (Arnold).

Die Anordnung der Linsenfasern ist eine derartige, dass sie, vom Centrum der vorderen Kapselfläche ausgehend, in meridionaler Richtung über den Aequator des Organs zu der entsprechenden Stelle der hinteren Linsenfläche verlaufen. Dabei wenden sie ihre breite Fläche nach aussen, legen sich mit den Längskanten fest an benachbarte Fasern an und begegnen einander mit zugespitzten Enden auf einem Punkte der Linsenachse (C. K. Hoffmann).

Glaskörper.

Der Glaskörper

füllt den nach Abzug der grossen Linse übrig bleibenden intrabulbären Raum vollständig aus. Er besteht aus einer wasserhellen, gallertartigen Substanz und wird von einer aus dem Mesoderm hervorgehenden, pelluciden, elastischen Haut, der *Membrana hyaloidea*, umschlossen. Genauere Untersuchungen über letztere, sowie über die Substanz des Glaskörpers, sind zur Zeit noch Desiderat.

Nebenapparate des Auges.

b. Nebenapparate des Auges.

Augenmuskeln.

Augenmuskeln.

Sie haben im myologischen Abschnitte dieses Buches, S. 66 bis 70, eine ausführliche Erörterung erfahren, so dass ich hier nicht mehr darauf zurückzukommen brauche. Ebendaselbst wurde auch der von W. Manz nachgewiesene Nickhautmechanismus besprochen.

Augenlider, Harder'sche Drüse.

Augenlider. Harder'sche Drüse.

Bei den Anuren finden sich constant zwei Augenlider, wovon das obere mit dem Bulbus verwachsen ist und dessen Bewegungen folgt. Es trägt einen ziemlich rudimentären Charakter und besitzt keinen besonderen Muskelapparat.

Viel grösser ist das der Nickhaut (*Membrana nictitans*) der übrigen Vertebraten entsprechende untere Augenlid, das durch einen besonderen, höchst interessanten Mechanismus von unten her in Form eines durchsichtigen Fensters über die ganze vordere Bulbusfläche heraufgezogen und so in physiologischer Beziehung mit dem oberen und unteren Augenlid der höheren Vertebraten parallelisirt werden kann. Bei den Bufonen kommt nach C. K. Hoffmann noch ein rudimentäres, eigentliches unteres Augenlid hinzu.

Thränendrüsen sind bis jetzt bei Amphibien nirgends nachgewiesen, was eine um so auffallendere Erscheinung ist, als, wie wir

oben gesehen haben, in dieser Thierclasse ein wohl ausgebildeter *Ductus naso-lacrimalis* existirt.

Im inneren Augenwinkel und von hier bis zum Boden der Orbita sich hinaberstreckend, liegt bei allen Anuren, also auch bei *Rana esculenta*, die grosse Harder'sche Drüse. Dieselbe besteht aus einer grösseren Anzahl von reichlich vascularisirten Lappen und Läppchen, die durch bindegewebige Septa verkittet und auch von aussen her durch eine bindegewebige Hülle zu einem compacten, einheitlichen Körper zusammengehalten werden. Die die Drüsenalveolen und -Schläuche auskleidenden Zellen sind von cylindrischer Form, besitzen ein äusserst feinkörniges Protoplasma und einen randständigen Kern.

Das Secret ist ein öliges, fettiges, und ist somit demjenigen der Meibom'schen Drüsen des Menschen verwandt.